

ВРЕМЕННЫЕ МЕТОДИЧЕСКИЕ РЕКОМЕНДАЦИИ

Ампутации конечностей



МИНИСТЕРСТВО
ЗДРАВООХРАНЕНИЯ
РОССИЙСКОЙ ФЕДЕРАЦИИ



СОГЛАСОВАНО

Заместитель Министра здравоохранения

Российской Федерации

Е.Г. Камкин

**ВРЕМЕННЫЕ
МЕТОДИЧЕСКИЕ
РЕКОМЕНДАЦИИ**

**АМПУТАЦИИ
КОНЕЧНОСТЕЙ**

Оглавление

Введение.....	7
Глава 1. Основные понятия и эпидемиология ампутаций конечностей	8
Глава 2. Показания и противопоказания к ампутациям.....	12
Показания.....	12
Заболевания периферических сосудов.....	12
Травмы, ожоги и отморожения.....	14
Опухоли.....	17
Инфекция	18
Врожденные дефекты, деформации и аномалии развития конечностей	18
Противопоказания к ампутациям нижней конечности	19
Глава 3. Прогнозирование исходов ампутаций.....	20
Глава 4. Диагностика в интересах ампутаций на нижней конечности.....	23
Лабораторная диагностика.....	23
Методы лучевой и ультразвуковой диагностики.....	23
Другие методы обследования	24
Глава 5. Техника ампутаций на нижней конечности.....	25
Общие вопросы планирования уровня ампутации, формирования культи и периоперационного лечения.....	25
Ампутации на уровне стопы	32
Трансметатарзальная ампутация	34
Экзартикуляция на уровне сустава Шопара.....	37
Ампутация по Н.И. Пирогову (по Сайму).....	38
Ампутация Boyd.....	41
Транстибиальная ампутация	43
Экзартикуляция на уровне коленного сустава.....	47
Трансфemorальные ампутации	51
Экзартикуляция на уровне тазобедренного сустава.....	54
Гемипельвэктомия.....	55
Глава 6. Техника ампутаций на верхней конечности	59
Общие принципы ампутации верхних конечностей	59

Ампутации дистальных фаланг	60
Ампутации первого пальца	71
Ампутации нескольких пальцев	73
Ампутации кисти.....	74
Ампутации на уровне запястья.....	75
Экзартикуляция на уровне кистевого сустава	75
Дистальные ампутации предплечья (дистальные трансрадиальные ампутации)	77
Проксимальные ампутации предплечья (проксимальные трансрадиальные ампутации)	78
Экзартикуляция на уровне локтевого сустава	79
Ампутации на уровне плеча (трансхумеральные ампутации)	81
Ампутации в надмышцелковой области.....	82
Ампутации проксимальнее надмышцелковой области.....	83
Ампутации в области плечевого сустава.....	84
Ампутации на уровне хирургической шейки плечевой кости	84
Экзартикуляция на уровне плечевого сустава	87
Ампутации пояса верхней конечности (верхняя конечность, лопатка и ключица, ампутация «верхней четвертины»)	89
Передний доступ по Бергеру	90
Задний доступ по Литлвуду	92
Реконструктивные операции после ампутации кисти.....	94
Формирование неокисти по Крукенбергу-Свонсону	94
Реконструкция первого пальца кисти	97
Реконструкция по Gillies-Millard.....	98
Поллицизация по Riordan.....	100
Поллицизация по Buck-Gramcko	102
Поллицизация по Foucher.....	105
Глава 7. Особенности ампутаций при боевой травме	109
Особенности механогенеза и структурно-функциональных нарушений тканей конечностей при минно-взрывных ранениях	118
Техника выполнения ампутаций при боевой травме	121
Техника ампутации конечности «в пределах неизмененных тканей».	121

Показания и техника ампутаций «по типу первичной хирургической обработки раны».....	125
Глава 8. Послеоперационное ведение	131
Глава 9. Осложнения и их профилактика	132
Профилактика неврином и нейрогенной боли.....	135
Глава 10. Порядок организации медицинской помощи	138
Порядок организации медицинской помощи в стационарных условиях.....	138
Особенности эвакуационных мероприятий и общие принципы госпитализации пациентов, которым показана ампутация	139
Защита медицинского персонала.....	139
Глава 11. Реабилитация пациентов, перенесших высокую ампутацию конечности	141
Показания и противопоказания к протезированию (на примере нижних конечностей). Индивидуальный режим пользования протезом.....	144
Показание к протезированию нижних конечностей.....	146
Противопоказание к протезированию нижних конечностей.	152
Индивидуальный режим пользования протезом.....	152
Список сокращений.....	153
Список литературы.....	154
Авторский коллектив.....	160

Список сокращений

ЗПС – заболевания периферических сосудов

ИБС – ишемическая болезнь сердца

ЛП-индекс – лодыжечно-плечевой индекс

СД – сахарный диабет

СДС – синдром диабетической стопы

MESS - шкала оценки тяжелых травм конечности (Mangled Extremity Severity Score)

SGLT2 - ингибиторы натрий-глюкозного котранспортера-2

DPP-4 - ингибиторамс дипептидилпептидазы-4

НbA1c – гликированный гемоглобин

АО/ОТА –международная классификация переломов (Arbeitsgemeinschaft für Osteosynthesefragen / Orthopaedic Trauma Association Committee for Coding and Classification – Рабочая группа по изучению вопросов внутреннего остеосинтеза / комитет по кодированию и классификациям ассоциации ортопедической травмы).

ПМН-2 – модификация противопехотной мины

ПФМ-1с – модификация противопехотной фугасной мины «Лепесток»

TMR - направленная мышечная реиннервация (Targeted muscle reinnervation)

RPNI – регенеративный интерфейс периферических нервов (regenerative peripheral nerve interface).

«Ни одна из *операций* не требует столько соображения, столько здравого смысла и внимания со стороны врача, как рациональное и отчетливое составление показаний к ампутации».

Н.И. Пирогов

Введение.

Ампутация на нижних конечностях является одной из старейших известных хирургических операций, восходящей к доисторическим временам.

Первые научные и статистические сведения об ампутациях, выполняемых на театре военных действий, относятся к XVIII веку, когда французскими хирургами были расширены показания к ранним ампутациям при огнестрельных ранениях конечностей. Так, по наблюдениям ведущего хирурга Франции Ларрея в 1812 г. во время битвы за Смоленск в живых остались раненые, усечение конечностей которым было произведено непосредственно после ранения. Раненые, которым ампутация была выполнена спустя 3 – 5 дней после ранения, погибли. Уже во время Бородинского сражения Ларрей за 24 часа выполнил более 200 ампутаций конечностей [6].

Н.И. Пирогов широко применял первичные ампутации при огнестрельных переломах, однако высокая смертность после этих операций в период Кавказской кампании (1847 г.) побудила его выдвинуть принцип «сберегательного лечения» переломов костей конечностей. Проанализировав результаты его применения, Н.И. Пирогов отметил: «Из всего виденного мною у меня осталось убеждение, что выжидательный способ все-таки менее убийственен, чем ранняя ампутация». Эта концепция была реализована им в Севастопольской военной кампании 1854 – 1855 гг., в ходе которой были широко внедрены методы хирургической обработки огнестрельных ран, гипсовая иммобилизация при огнестрельных переломах, а также обоснованы преимущества поздних ампутаций [6].

Глава 1. Основные понятия и эпидемиология ампутаций конечностей

Ампутацией или усечением конечности называется операция по удалению дистальной ее части, а в случаях ее выполнения на уровне щели какого-либо сустава операция называется **экзартикуляцией**.

В Российской Федерации точных данных о количестве ампутаций конечностей, производимых в условиях мирного времени и в период военных событий, не имеется. Встречаются отдельные выборочные данные по отдельным учреждениям, в основном касающиеся военного времени [11].

В разные периоды количество ампутаций колебалось то в меньшую, то в большую сторону. Это зависело не только от увеличения числа пострадавших, но и от существовавших показаний к ампутации. Известно, что ампутации нижних конечностей выполняются примерно в 20 раз чаще, чем верхних конечностей. В мирное время основной причиной ампутации нижних конечностей (до 90 %) являются сосудистые заболевания, в остальных случаях этиологическим фактором являются травмы (7–10 %) и инфекционные поражения конечностей (до 3 %) [67]. В военное время резко возрастает частота ампутаций, выполненных по причине минно-взрывной и огнестрельной травмы [11, 14].

Н.И. Пироговым в Севастополе было произведено 10 000 ампутаций, а доля всех ампутаций, выполненных в русской армии, по отношению к общему количеству раненых достигла 5,2 % [11].

В Первую мировую войну во всех воевавших армиях количество ампутаций было очень высоким. Германские хирурги при огнестрельных ранениях конечностей выполнили первичные ампутации в 12,5 % случаев, а летальность достигла 69,2 %. Английские врачи выполнили первичные ампутации у 20,1 % раненых, при этом летальность составила 33,0 %. Наибольший процент ампутаций отмечен американскими хирургами (41,1 %), однако летальность достигла лишь 4,2 % [7]. В 1914 – 1918 гг. в германской армии ампутации были выполнены более чем 66 000 раненым, в английской – 41 000, во французской – один ампутант приходился на 49 раненых. В России по итогам Первой мировой

войны было свыше 195 000 ампутантов, при этом смертность после этой операции в лазаретах достигала 22,9 % [6].

По имеющимся данным доля ампутаций, проведенных военными хирургами Красной армии во время боев у озера Хасан, достигала 1,8 %, а во время Советско-Финляндской войны варьировала по разным данным от 1,5 до 2,2 %. В период Великой Отечественной войны ампутации конечностей составили 2,6 % от общего количества выполненных хирургических вмешательств [6, 10].

Анализ структуры санитарных потерь в вооруженных конфликтах последних десятилетий свидетельствует о неизменном превалировании ранений конечностей, доля которых среди боевых хирургических травм варьирует от 50 до 70 %. Структура боевой хирургической травмы зависит от масштабов и интенсивности боевых действий и применяемого противоборствующими сторонами оружия. При этом расчет ориентировочной нуждаемости раненых в хирургической помощи демонстрирует необходимость выполнения ампутаций практически у 3 % пострадавших [11, 13].

В 2000 годах в США ежегодно проводилось от 30 000 до 40 000 ампутаций конечностей, а всего в этой стране в то время проживало 1,6 миллиона человек с ампутированными конечностями. В действительности, в последние десятилетия в США был отмечен рост числа обсуждаемых операций, так как в 2021 году число ампутаций по данным The National Center for Health Statistics выросло до 185 000 в год, а общее число людей с ампутированными конечностями составило уже более двух миллионов. При этом прогнозируется, что к 2050 году эта цифра вырастет до 3,6 миллионов человек [76].

Ампутация конечностей до сих пор часто рассматривается как неуспех лечения. Однако, такое понимание вопроса порочно, так как ампутация может быть методом выбора при тяжелых травмах, сосудистых заболеваниях и тяжелых инфекционных поражениях. Пациенты и члены их семей должны знать о своих возможностях и иметь реалистичные ожидания результатов хирургического вмешательства, чтобы принимать обоснованные решения относительно ампутации. При этом информирование пациента должно включать в себя сложное

эмоциональное решение с учетом баланса желаемого высокого качества жизни пациента и прогноза его лечения в целом [29, 39].



Необходимо особо отметить, что после ампутаций нижних конечностей, выполненных по поводу тяжелых сосудистых поражений и травм, нередко приходится производить повторные операции усечения (реампутации).

Реампутация не является ошибкой или дефектом оказания медицинской помощи, поскольку хирург во благо пациента стремится сохранить длину конечности, но точно определить границы жизнеспособных тканей в остром периоде травмы, особенно минно-взрывной и огнестрельной травмы, или сосудистой катастрофы не всегда возможно.

Одной из самых больших трудностей для человека, перенесшего операцию ампутации нижней конечности на любом уровне, является преодоление психологического клейма, которое общество связывает с потерей конечности. Лица, перенесшие ампутацию, часто рассматриваются социумом в негативном ключе. Хотя после ампутации конечности и современного экзопротезирования пациент может вновь стать активным членом общества и самостоятельно себя обслуживать.

По современным представлениям, операция по ампутации нижней конечности должна не просто решать текущую медицинскую проблему, но и делать последующее протезирование максимально комфортным и функциональным. В этой связи и применительно к нижней конечности ключевую роль играет сохранение коленного сустава, так как передвижение пациента на протезе при ампутациях ниже коленного сустава гораздо менее энергозатратно и более эффективно, чем при ампутациях на уровне бедра [73].

Для достижения наилучших результатов пациент должен научиться ходить с протезом, надевать и снимать его, ухаживать за протезом, следить за состоянием кожи и наличием точек давления, передвигаться по неровным поверхностям.

Эта комплексная проблема может быть решена при адекватной преемственности в работе хирургов, физиотерапевтов, реабилитологов, протезистов и социальных работников [50, 59].

Глава 2. Показания и противопоказания к ампутациям

Показания

Ампутация является операцией выбора при ряде заболеваний и тяжелых травм, попытки спасения и реконструкции которых могут быть длительными, иметь высокие эмоциональные и финансовые затраты, и давать неудовлетворительный результат. Ампутации нижних конечностей могут быть выполнены по следующим показаниям [18, 53]:

- Заболевания периферических сосудов
- Сахарный диабет
- Травмы (механическая, термическая, химическая, боевая травма)
- Инфекции
- Врожденные дефекты, деформации и аномалии развития конечностей

Также описана спонтанная ампутация, но эта особая нозологическая форма находится вне фокуса настоящей работы.

Какими бы ни были показания к ампутации, целью остается сохранение длины и хирургическая реконструкция, обеспечивающая максимально возможную функциональность конечности.

Заболевания периферических сосудов

Ведущим показанием к ампутации конечностей в мирное время является ишемическая болезнь нижних конечностей [17, 24, 26, 27, 34, 47], в первую очередь у лиц пожилого возраста с сахарным диабетом, у которых часто наблюдается периферическая невропатия, осложненная трофическими язвами, и последующими остеомиелитом, гангреной. Пациенты с сахарным диабетом составляют примерно половину от всех случаев ЗПС.

В исследовании, анализирующем взаимосвязь между локальным статусом стопы и обширными ампутациями нижних конечностей у пациентов с диабетической стопой, N. Wang et al обнаружил, что достоверными факторами риска ампутации в этой популяции были глубокие трофические язвы с уровнем поражения до кости, гангрена, положение заднего отдела стопы, низкий лодыжечно-плечевой индекс, инфекция и заболевание периферических артерий [72].

Применительно к эффективности антидиабетических лекарственных препаратов интересно исследование J.Y. Yang и соавт., которые обнаружили, что у пациентов с сахарным диабетом 2 типа использование ингибиторов натрий-глюкозного котранспортера-2 может увеличить риск ампутации по сравнению с ингибиторами дипептидилпептидазы-4, но не по сравнению с препаратами сульфонилмочевины [75].

Было обнаружено, что иммунно-нутритивный статус, мерой измерения которого является прогностический нутритивный индекс (рассчитывается на основе количества лимфоцитов и уровня альбумина), определяет риск ампутации у пациентов с ЗПС нижних конечностей [31].

Ампутация конечности при ЗПС выполняется при неконтролируемой инфекции мягких тканей или костей, нереконструируемых сосудистых поражениях или невозможности реваскуляризации, а также при некупируемой боли в покое вследствие ишемии [34].

Исследование, проведенное S. Arya и соавт., показало, что активное использование статинов при верифицированном диагнозе ЗПС было связано со значительным снижением частоты ампутаций и смертности по сравнению с пациентами, получавшими статины в недостаточной дозировке или длительности, так и с пациентами, получавшими только антиагрегантную терапию [20].

Часто на протяжении всего лечения заболевания периферических сосудов предпринимаются дорогостоящие меры в попытках спасти маложизнеспособную конечность, при этом пациент теряет ценное продуктивное время жизни. Пациент подвергается множественным реампутациям на уровне стопы, а также реконструктивным, реваскуляризирующим хирургическим вмешательствам, и прикован к инвалидному креслу ввиду необходимости исключения осевой нагрузки. Кроме того, у пациента нередко наблюдается восходящий целлюлит из-за веностаза или постоянная боль из-за ишемической болезни.

Пациенты с ЗПС должны пройти обследование у сосудистого хирурга для определения возможности сосудистой реконструкции. Целесообразна консультация врачей соответствующих терапевтических специальностей

для оценки общего состояния здоровья пациента и любого сердечно-сосудистого заболевания, а также контроля сахарного диабета. Ежегодная смертность после ампутации нижних конечностей у больных сахарным диабетом составляет от 17% до 20% [24, 70].

Травмы, ожоги и отморожения

Особенности показаний к ампутации при боевой травме будут рассмотрены отдельно (глава 6).

Несмотря на значительный прогресс в хирургии сохранения конечностей, в ряде случаев спасение конечности (в том числе реплантация) при травме невозможно. Тяжелые промышленные травмы, дорожно-транспортные происшествия и другие, порой казуистичные обстоятельства, могут приводить к тяжелым открытым переломам с сопутствующим повреждением нервов, потерей мягких тканей, ишемией и нереконструируемым сосудисто-нервным повреждением. В этих условиях органосохраняющее лечение может сначала быть успешным, но закончиться инфицированной болезненной конечностью, которая влияет на повседневную жизнь и работу пациента.

При травме ампутация может быть травматической (произошедшая в момент самой травмы) или хирургической вследствие тяжелого открытого перелома с сопутствующим нереконструируемым сосудисто-нервным повреждением.

Решение об ампутации при тяжелой травме представляет собой и тяжелую морально-нравственную проблему для всех участников медицинской помощи. Попытки спасения конечности при тяжелой травме часто приводят к неудовлетворительным функциональным результатам, хронической инфекции, боли – нередко качество жизни пациента, его семьи, оказывается хуже, чем при своевременной ампутации.

Современная хирургия позволяет лечить тяжелые открытые переломы (ШС по классификации Gustilo) с повреждением подколенной артерии и заднего большеберцового нерва; однако это лечение может быть очень длительным, с множеством реконструктивных операций, и часто спасенная конечность

оказывается болезненной, нефункциональной и менее эффективной, чем протез [69].

Считается [18], что открытые переломы большеберцовой кости типа III–С, с размождением или, осложненные полным разрушением большеберцового нерва, при продолжительности ишемии более 6 часов являются абсолютным показанием к ампутации. Дополнительными относительными показаниями к ампутации при открытых переломах костей голени, являются политравма и тяжелые ипсилатеральные травмы стопы.

Для объективизации показаний к ампутации предлагались различные шкалы, при этом наибольшее распространение получила шкала оценки тяжелых травм конечности MESS (Mangled Extremity Severity Score) (табл. 1) [38]. В многочисленных ретроспективных и проспективных исследованиях предлагается следующая интерпретация:

- 6 баллов или менее по шкале MESS свидетельствует о возможности спасения конечности;
- 7 баллов и более по шкале MESS – попытки спасения конечности малоперспективны, конечным результатом может быть ампутация.

Никакая система оценок не может заменить клинический опыт и здравый смысл: ампутация поврежденной конечности может быть необходима для сохранения жизни. Попытки спасти тяжелоповрежденную конечность могут привести к метаболической перегрузке и вторичной полиорганной недостаточности, что чаще встречается у пациентов с политравмой и у пожилых людей. Было высказано предположение, что оценка тяжести травмы более 10 баллов является абсолютным противопоказанием к героическим попыткам спасения конечности [18].

Таблица 1. Шкала оценки тяжелых травм конечности MESS (Mangled Extremity Severity Score) [38]

Тип	Характеристика	Повреждение	Баллы
1	Низко-энергетические	Ножевые ранения, простые закрытые переломы, огнестрельные ранения малого калибра	1
2	Средне-энергетические	Открытые или многоуровневые переломы, вывихи, размозжение средней степени тяжести	2
3	Высоко-энергетические	Выстрел из дробовика (с близкого расстояния), высокоскоростные огнестрельные ранения	3
4	Массивное размозжение	Травмы на строительных площадках, цехах заводов, на лесозаготовках, железнодорожная травма, повреждения нефтяных буровых и т.п.	4
Шок			
1	Нормотензивная гемодинамика	Стабильное АД на догоспитальном этапе и в операционной	0
2	Преходящая гипотензия	Нестабильное артериальное давление на догоспитальном этапе, но корректируемое в стационаре при противошоковой терапии	1
3	Длительная гипотензия	Систолическое артериальное давление <90 мм рт.ст. на догоспитальном этапе и в ответ на противошоковую терапию	2
Ишемия			
1	Нет	Сохраненная пульсация без признаков ишемии	0
2	Легкая	Ослабление пульса без признаков ишемии	1*
3	Умеренная	Отсутствие пульса при доплеровском исследовании, вялое наполнение капилляров, парестезии, снижение двигательной активности	2*
4	Тяжелая	Без пульса, холодный, парализованный и онемевший без наполнения капилляров	3*
Возраст			
1	<30 лет		0
2	от 30 до 50 лет		1
3	>50 лет		2

* Баллы умножаются на два, если продолжительность ишемии превышает 6 часов.

Определив, что конечность можно спасти, хирург должен решить, следует ли ее спасать, и это решение должно быть принято совместно с пациентом. При этом необходимо учитывать сопутствующие травмы и заболевания, прежде чем отправиться в долгий путь, состоящий из множества операций по спасению конечности.

Хирургическая ампутация при травме выполняется на основе сбалансированной оценки прогноза – ампутация показана, если реконструкция менее функциональна, чем ампутация.

С другой стороны, решение об ампутации после травмы может быть принято после неудачных длительных попыток спасения конечности, в результате которых у пациента остается болезненная нефункциональная конечность. Несмотря на все успехи реконструктивной хирургии тяжелых повреждений конечностей спасенная конечность часто требует длительного курса лечения, который оказывает негативное психологическое и эмоциональное воздействие на пациента, а сама спасенная конечность может быть менее функциональной, чем протез.

Ампутация может потребоваться при невозможности реваскуляризации и нереконструируемых последствиях ожогов (термических, химических, электрическим током), отморожений [2, 4].

Особое место в показаниях к ампутации занимает радиационное поражение, когда объем ампутации может быть расширен, а сама ампутация может быть показана при клинически сохранном сегменте конечности.

Опухоли

Современная онкоортопедия во множестве случаев позволяет сохранить конечность, по крайней мере, не прибегать к ампутации при первичной операции удаления опухоли, а выполнить онкологическое эндопротезирование сустава, мегапротезирование, в том числе всей кости. В России высокотехнологичные онкоортопедические отделения работают в национальных медицинских исследовательских центрах: ФГБУ «НМИЦ ТО им. Р.Р. Вредена» Минздрава России, ФГБУ «НМИЦ хирургии им. А.В. Вишневского» Минздрава России, ФГБУ «НМИЦ радиологии» Минздрава России, ФГБУ «НМИЦ онкологии

им. Н.Н. Блохина» Минздрава России. В любом случае, решение о спасении конечности при злокачественной опухоли должно приниматься с учетом оценки риска рецидива, а также с учетом необходимости сохранения функциональности сохраненной конечности.

Инфекция

Применение вазоконстрикторов в комплексном лечении пациента с сепсисом может приводить к окклюзии сосудов и последующему некрозу конечностей, что требует ампутации. В ряде случаев может потребоваться ампутация при лечении резистентной инфекции пальцев, стоп.

Тяжелый рецидивирующий остеомиелит может быть результатом системного заболевания, ЗПС или открытых переломов. В таком случае корректно говорить о комплексном показании к ампутации, в том числе как жизнеспасающей операции при некупируемом остеомиелите, сепсисе, для снижения риска летальности ввиду амилоидоза и т.п.

Прогрессирующая окклюзия в сосудах мелкого и среднего калибра наряду с нейропатией (сенсорной, моторной, автономной) могут приводить к развитию деформаций, трофических нарушений, образованию язвенных дефектов, приводят к локальному распространению инфекционного процесса и остеомиелиту.

Газовая гангрена, вызванная видами *Clostridium* часто приводит к ампутации. Клостридиальный мионекроз развивается быстро, у пациентов появляются симптомы боли, сепсиса и бреда. При осмотре и пальпации часто обнаруживают коричневатые выделения и крепитацию в мягких тканях.

Стрептококковый мионекроз развивается медленнее, чем клостридиальные инфекции.

У пациентов с сахарным диабетом часто развиваются полимикробные инфекции с участием анаэробных газообразующих грамотрицательных микроорганизмов.

Врожденные дефекты, деформации и аномалии развития конечностей

Врожденное отсутствие и пороки развития конечностей являются причиной небольшого процента ампутаций, такие ампутации в основном выполняются

в детском возрасте. С ростом развиваются функциональные трудности, ограничивающие подвижность больного.

Врожденные дефекты конечностей классифицируют как продольные, поперечные и интеркалярные. Лучевая или большеберцовая недостаточность считается преаксиальной, а локтевая и малоберцовая недостаточность – постаксиальной [18].

Эти ситуации оцениваются индивидуально, поскольку такие конечности часто функциональны и поддаются ортопедическому лечению или реконструктивным операциям. Когда рассматривается вопрос об ампутации, она должна дать более высокий функциональный уровень, чем текущий уровень пациента.

В ряде случаев ампутация может быть выполнена по поводу добавочных конечностей, пальцев.

Противопоказания к ампутациям нижней конечности

Решение об ампутации часто принимается после того, как все другие варианты уже исчерпаны. Это окончательное решение, которое нельзя отменить после ампутации. Единственным противопоказанием к ампутации является тяжелое общее состояние пациента, делающее невозможным анестезиологическое пособие и операцию. Однако у тяжелых пациентов, если противопоказанием не является текущая острая сердечно-сосудистая недостаточность, поврежденная конечность часто находится в центре морбидности и сама операция является операцией по жизненным показаниям.

Глава 3. Прогнозирование исходов ампутаций

Успех ампутации является многофакторным с точки зрения функционального и эмоционального удовлетворения. Цель ампутации состоит в том, чтобы получить полезную остаточную конечность у человека, который будет активен, сохранит позитивный настрой, принимает ампутацию и продолжит оставаться продуктивным членом общества [57, 60].

Большинство ампутаций выполняются пожилым людям по поводу ЗПС. Связанная с ампутацией смертность составляет 20 % в течение первого года и 40 % в течение 5 лет. Эта высокая смертность создает трудности с последующим наблюдением и документированием функциональных результатов, а исследования в этой области минимальны и в основном неполные. Среди пациентов, перенесших ампутации, 15-28 % теряют контралатеральную конечность в течение трех лет. Из пожилых людей, перенесших ампутацию, в течение первых трех лет выживают лишь 50 % [41].

S.L. Matsen et al попытался определить факторы, которые коррелируют с предполагаемым результатом ампутации [50]. Оказалось, что остаточная длина конечности не повлияла на восприятие пациентов. Значимыми факторами оказались следующие:

- Состояние контралатеральной конечности
- Комфорт культы
- Удобство, функциональность и внешний вид протеза
- Социальные факторы
- Возможность участвовать в развлекательных мероприятиях

Дополнительными эмоциональными и физическими факторами были посттравматическое стрессовое расстройство, сексуальная дисфункция и депрессия. Для 25-35 % пациентов, страдающих депрессией, необходима соответствующая лечебная помощь.

A. Kayssi и соавт. провели ретроспективное когортное исследование 5342 взрослых пациентов (68 % мужчин, 32 % женщин, средний возраст 67 ± 13 лет), перенесших ампутацию нижних конечностей в 207 больницах Канады [42]. Наиболее частыми показаниями к ампутации были диабетические осложнения

(81 %), сердечно-сосудистые заболевания (6 %) и злокачественные опухоли (3 %). В целом, 65 % из 5342 пациентов были переведены в другой стационар или учреждение длительного ухода, а 26 % были выписаны домой с дополнительным уходом или без него. Подавляющее большинство пациентов (96 %) страдали диабетом и почти две трети (65 %) нуждались в ампутации ниже колена. Факторы, определяющие длительное пребывание в стационаре (> 7 дней), следующие:

- Ампутация, выполненная общим хирургом
- Сердечно-сосудистые заболевания (гипертония, ишемическая болезнь сердца, застойная сердечная недостаточность, гиперлипидемия)
- Сахарный диабет
- Ампутация, выполненная в отдельных регионах (что требует оценки качества медицинской помощи в конкретных больницах).

Н. Al-Thani и соавт. провели ретроспективный анализ для оценки влияния периоперационных уровней гемоглобина A1c (HbA1c) на характер и исходы ампутации нижних конечностей [16]. Пациенты были разделены на пять групп в зависимости от периоперационного уровня HbA1c: (1) ниже 6,5 г/дл, (2) 6,5–7,4 г/дл, (3) 7,5–8,4 г/дл, (4) 8,5–9,4 г/дл и (5) 9,5 г/дл или выше. Летальность была ниже в 1-й группе.

В исследовании с использованием базы данных Национальной программы повышения качества хирургических операций (NSQIP) Американского колледжа хирургов (ACS) J. Ahn и соавт. оценили 2 018 пациентов, перенесших трансметатарзальную ампутацию, и обнаружили, что терминальная стадия почечной недостаточности связана со 100 % ростом риска неудачной ампутации, 128 % ростом риска большой ампутации и 182 % ростом риска 30-дневной смертности [15]. Количество лейкоцитов выше 10 000/мкл и глубокая инфекция во время операции также были независимо связаны с неудачей ампутации.

D.C. Norvell и соавт. использовали данные из базы данных Программы повышения качества хирургии по делам ветеранов (VASQIP), чтобы разработать модель прогнозирования риска смертности в течение 1 года для пациентов, перенесших ампутацию нижних конечностей вследствие осложнений сахарного диабета или ЗПС [54]. Созданная авторами модель прогноза

(AMPREDICT-Mortality) включала уровень ампутации, возраст, индекс массы тела (ИМТ), расу, функциональное состояние, застойную сердечную недостаточность, диализ, уровень азота мочевины в крови, количество лейкоцитов и тромбоцитов. Было обнаружено, что эта модель имеет достаточную валидность и может использоваться для информированной оценки риска постампутационной смертности.

Глава 4. Диагностика в интересах ампутаций на нижней конечности

Оценка васкуляризации (оценка пульса, лодыжечно-плечевого индекса, ангиография, компьютерная томоангиография, дуплексная ультрасонография или магнитно-резонансная ангиография) перед ампутацией нижних конечностей выполняма у большинства пациентов и позволяет оценить варианты реваскуляризации перед операцией [37].

Лабораторная диагностика

Рекомендуются стандартные лабораторные исследования, а также выборочные лабораторные исследования в зависимости от состояния здоровья пациента.

Лабораторные исследования, имеющие отношение к заживлению ампутационных ран, следующие:

- С-реактивный белок (СРБ) – этот воспалительный маркер является индикатором инфекции; уровень ниже 1,0 мг/л указывает на отсутствие инфекции, тогда как уровень выше 8 мг/л указывает на значительную инфекцию.
- Гемоглобин (желателен уровень выше 10 г/дл.).
- Гликированный гемоглобин при сахарном диабете.
- Абсолютное количество лимфоцитов (количество ниже 1500/мкл указывает на иммунодефицит и повышает вероятность инфекции).
- Уровень сывороточного альбумина (уровень 3,5 г/дл или ниже указывает на мальнутрицию).
- Уровень миоглобина, как маркера рабдомиолиза.

Методы лучевой и ультразвуковой диагностики

Выполняются рентгенограммы в прямой и боковой проекциях. Компьютерная и магнитно-резонансная томография выполняются у онкологических пациентов и при остеомиелите для определения границ здоровой кости.

Сканирование костей с пирофосфатом технеция-99m (^{99m}Tc) может быть рекомендовано с целью прогнозирования необходимости ампутации у пациентов с электрическими ожогами и обморожениями. Сообщалось о степени чувствительности 94% и уровне специфичности 100% при разграничении жизнеспособных тканей от нежизнеспособных [41].

Доплеровское УЗИ часто используется для оценки артериального давления. Считается, что минимальное измерение 70 мм рт.ст. необходимо для заживления ран, однако приблизительно у 15% пациентов с ЗПС результаты ложно завышены из-за несжимаемости кальцифицированных артерий конечностей [41]. В ходе исследования необходимо измерить следующие показатели:

- Ишемический индекс – отношение давления доплеровского УЗИ на исследуемом уровне к плечевому систолическому давлению; для успешного заживления раны желательно значение индекса 0,5 или выше.

- Лодыжечно-плечевой индекс – значение на уровне лодыжки считается наиболее точным показателем для оценки адекватного притока к ишемизированной конечности; индекс ниже 0,45 указывает на невозможность заживления более дистальных ран (дистальнее голеностопного сустава).

Другие методы обследования

Чрескожное измерение давления кислорода является неинвазивным тестом, который оценивает парциальное давление кислорода, диффундирующего через кожу. Это исследование может быть применено к любому участку неповрежденной кожи и регистрирует способность сосудистой системы доставлять кислород [52, 74]. Чрескожное измерение давления кислорода считается одним из наиболее надежных и чувствительных методов исследования, прогнозирующим заживление ран. Значения выше 40 мм рт. ст. указывают на приемлемый ранозаживляющий потенциал; значения ниже 30 мм рт. ст. указывают на плохой потенциал заживления. A. Misuri и соавт. показали чувствительность чрескожной оксиметрии в 88 % и специфичность в 84 % [52]. Давление может быть ложно низким при отеке и локальном венозном стазе.

Глава 5. Техника ампутаций на нижней конечности

Общие вопросы планирования уровня ампутации, формирования культи и периоперационного лечения

Ампутация должна выполняться и рассматриваться как реконструктивная операция, аналогичная тотальному эндопротезированию тазобедренного сустава (которая по сути является внутренней ампутацией тазобедренного сустава).

Чем выше уровень ампутации нижней конечности (рис. 1), тем больший расход энергии требуется для ходьбы [73]. По мере продвижения уровня ампутации в проксимальном направлении скорость ходьбы человека снижается, а потребление кислорода увеличивается.

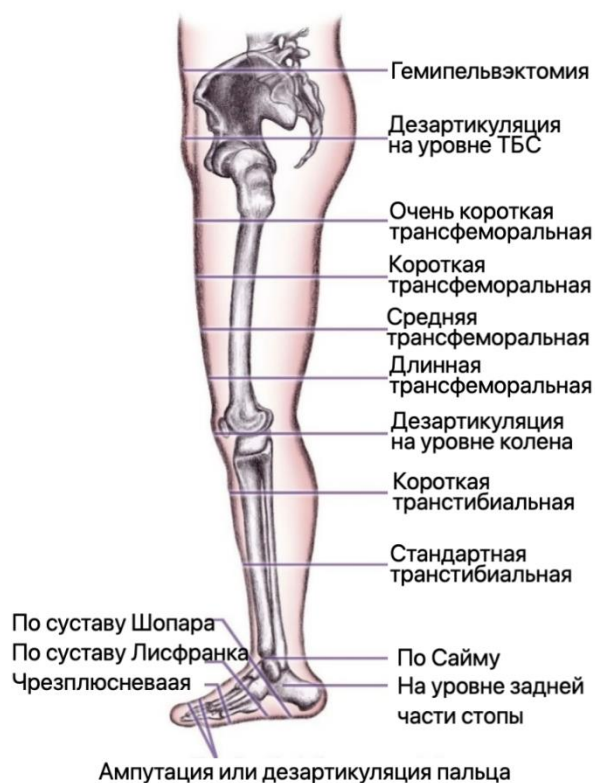

Рисунок 1. Уровни ампутации нижней конечности.

Для большинства людей, перенесших транстибиальные ампутации, затраты энергии на ходьбу ненамного превышают затраты энергии, необходимые для лиц, не подвергшихся ампутациям. Для тех, кто подвергся трансфemorальной ампутации, необходимая энергия на 50-65% больше, чем для тех, кто не подвергался ампутации. Кроме того, у пациентов с ЗПС, перенесших трансфemorальную ампутацию, могут быть сердечно-легочные или системные заболевания, и им требуется максимальная энергия для ходьбы, что затрудняет функциональную независимость пациента (табл. 2)

Таблица 2. Энергозатраты при различных уровнях ампутации [41].

Уровень ампутации	Дополнительные энерготраты по сравнению со здоровыми конечностями, %	Скорость, м/мин	Потребление кислорода, мл/кг/м
Длинная транстибиальная	10	70	0.17
Средняя транстибиальная	25	60	0.20
Короткая транстибиальная	40	50	0.20
Билатеральная транстибиальная	41	50	0.20
Трансфemorальная	65	40	0.28
Кресло-коляска	0-8	70	0.16

Заживление ампутационных ран представляет собой проблему, поскольку большинство ампутаций выполняются при скомпрометированном кровоснабжении (как при ЗПС, так и при повреждениях сосудов, дефектах мягких тканей).

Состояние кожных покровов культи является важным фактором в обеспечении дальнейшей возможности передвигаться для человека, перенесшего ампутацию. Мягкотканное покрытие культи теперь становится проприоцептивным конечным органом. Для эффективного передвижения мягкотканый компонент культи должен состоять из достаточной массы мобильных, подвижных мышц и полнослойного покровного лоскута из кожи и подкожножировой клетчатки, способных выдерживать осевую и сдвиговую нагрузки внутри гильзы протеза.

Иногда для полного покрытия раны или уменьшения натяжения при закрытии раны при сохранении нужной длины конечности используют

пересадку полнослойных лоскутов или расщепленных кожных трансплантатов. Однако для последующего протезирования важно, чтобы между торцом резецированной кости и покровным лоскутом был достаточно большой запас мягких тканей, иначе покровные ткани не смогут обеспечить адекватной функциональности протеза.

С другой стороны, мышечный лоскут, которым укрывают торец резецированной кости, не должен быть слишком объемным, чтобы не получить длинную культю без костного компонента.

У пациентов с сосудистыми заболеваниями сохранение длины конечностей должно быть сбалансировано с их способностью к заживлению ран и способностью к передвижению. Необходимо провести оценку возможности реконструктивной сосудистой операции с целью сохранения длины конечности.

Как мы уже упоминали, чтобы пациент мог эффективно переносить вес с культя на протез требуется адекватное мягкотканное покрытие культя. Передача нагрузки осуществляется прямым (осевым) и коллатеральными способами. Прямая передача веса подразумевает, что культя способна нести вес конечности внутри протеза, по оси. Конечная весовая нагрузка легко достигается за счет экзартикуляции на уровне голеностопного сустава (ампутация на уровне Symes) и на уровне коленного сустава – сохраненная проксимальная суставная поверхность достаточно эффективно распределяет прямую осевую.

Хотя экзартикуляция сохраняет длину и относительно нормальную анатомию мышц, у таких пациентов часто возникают трудности с протезированием. После экзартикуляции на уровне коленного сустава протез получается с более дистальным центром ротации (сгибания), что затрудняет сидение в автомобилях, самолете и т.п. При экзартикуляции на уровне голеностопного сустава пациенты часто жалуются, что протезы слишком громоздки.

Коллатеральный (непрямой) перенос веса подразумевает распределение нагрузки на более проксимальную область. Исторически, при трансдиафизарных ампутациях использовался протез исключительно с непрямой переносом веса,

однако современная хирургия позволяет формировать адекватное мягкотканное миопластическое покрытие культи.

При протезировании всегда имеет место комбинация прямого и коллатерального переноса веса, однако существует и интрамедуллярное эндо-экзопротезирование (Транскожная Остеоинтегрируемая Протезная Система – TOPS), когда передача веса осуществляется исключительно прямым способом. В данном случае в ходе протезирования используется специальный имплантат, одна часть которого имплантируется интрамедуллярно, а дистальный конец имплантата выходит за пределы культи и имеет крепление для классического экзопротеза (рис. 2). В настоящее время эффективность указанного способа протезирования изучена недостаточно, что не позволяет оценить реальную выживаемость таких имплантов: вероятность остеомиелита и, соответственно, септической нестабильности интрамедуллярной части протеза чрезвычайно высока [41]. Анализ рентгенограмм через три года после протезирования скорее предполагает типичную остеомиелитическую перестройку кортикальной кости [56]. Есть сообщения о периоперационных летальных исходах после применения описанного способа эндо-экзопротезирования [55].

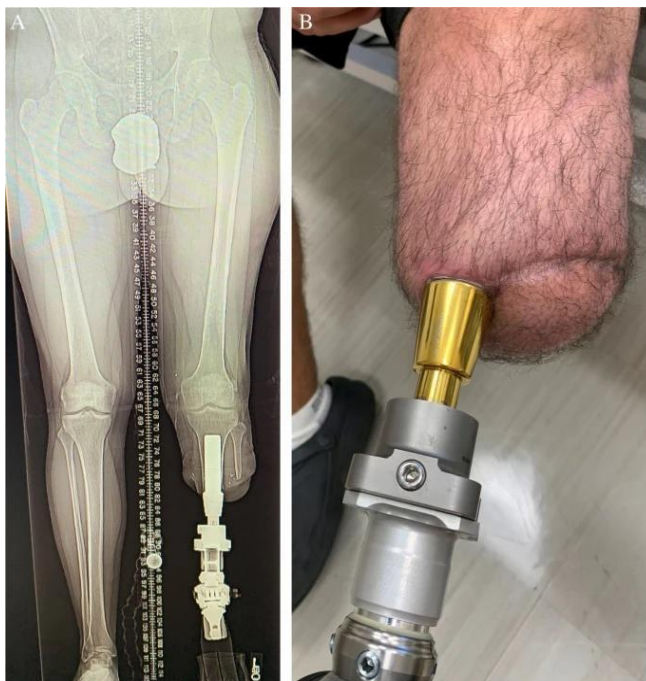

Рисунок 2. Рентгенограмма (А) и внешний вид (В) культи при эндо-экзопротезировании нижней конечности [56].

Оптимальная культя должна быть покрыта хорошо васкуляризированными мышцами, фасциями и кожей. Кожа является наиболее важным органом

для заживления ампутационной раны, и с ней следует обращаться очень бережно. Тщательная оценка мягких тканей и бережное обращение с ними поможет создать функциональную культю, способную выдерживать трение и нагрузки внутри протеза.



Уровень ампутации должен быть запланирован до операции с учетом возможности интраоперационного решения о более проксимальной ампутации. При этом, если позволяет хирургическое мастерство, **целесообразно не прибегать к более «надежным» проксимальным ампутациям, а идти на более дистальные ампутации**, оставляя рану открытой для последующей этапной мягкотканной реконструкции культи.

Варианты и возможности представляются пациенту и его законным представителям во время обсуждения и подписания информированного согласия с учетом того, что возможны интраоперационные изменения тактики.

В рамках предоперационной подготовки необходимо учесть следующие нюансы:

- В случаях инфекционных показаний к ампутации назначается соответствующая антибиотикотерапия.

- При неинфекционных показаниях эффективность периоперационной антибиотикопрофилактики не изучена, при этом противопоказания к ее проведению при травмах отсутствуют.

- В случае наличия у пациента ЗПС и СД, следует учесть высокий риск развития полимикробных инфекции при принятии решения о периоперационном назначении антибиотиков.

- Перед операцией может накладываться провизорный жгут (пневматический турникет), решение о его использовании принимается хирургом [28]. У пациентов с ишемией использование жгута нежелательно,

- Требуются общий хирургический набор, сосудистые и костные хирургические инструменты (пилы, кусачки, костный рашпиль, набор костных остеотомов, молоток).

- Важен подбор шовного материала для перевязки сосудов.

- Требуется набор новых лезвий скальпелей для нейротомии.

- При кластридиальном мионекрозе может потребоваться гипербарическая оксигенация в сочетании с соответствующей терапией антибиотиками.

- Стрептококковый мионекроз требует соответствующего лечения антибиотиками и иссечения пораженного мышечного компартмента., что может затруднить реконструктивную ампутацию.

Общие принципы ампутации включают в себя:

- Сохранение максимально возможной длины кожного лоскута для покрытия мышц и закрытия раны без натяжения.

- Мышца помещается поверх резецированного торца кости.

- Миопластика должна быть сбалансированной: группы мышц-антагонистов и фасций сшиваются вместе, задние мышцы подшиваются к переднему краю резецированной кости.

- Нервы пересекаются под натяжением, острым скальпелем (новое лезвие) проксимальнее резецированной кости в области, свободной от рубцов и механического раздражения, чтобы снизить вероятность образования болезненных неврином,

- Для профилактики неврином могут использоваться специальные приемы, которые будут описаны ниже.

- Перевязка крупных нервов может быть выполнена при наличии ассоциированного сосуда.

- Крупные артерии и вены рассекаются и перевязываются отдельно, чтобы предотвратить развитие артериовенозных фистул и аневризм.

- При экзартикуляции необходимо удалить остеоартритные остеофиты, если они имеются.

- Диафизарный опил должен быть обработан от острых граней и краев, сам торец резецированного диафиза может быть укрыт костно-надкостничным лоскутом, хотя такой маневр может привести к более проксимальному уровню резекции.

- Желательно сохранение максимально возможной длины конечности. Ампутации ниже колена лучше всего выполнять на 12,5–17,5 см ниже линии сустава при отсутствии ишемии (существует рекомендация об оптимальной минимальной длине культы: 2,5 см на каждые 30 см общего роста пациента [41]), однако у пациентов с ЗПС культя должна быть короче: при транстибиальной ампутации уровень резекции должен быть на 10–12,5 см ниже суставной линии (более длинные культы затрудняют адекватное протезирование у таких пациентов) [18].

Существуют различные варианты реконструкции культей конечностей с использованием технологий реконструктивной микрохирургии: пластики островковыми лоскутами или свободной пересадки комплексов тканей [2, 4, 21]. Большой опыт свободных микрососудистых пересадок в нашей стране при ампутациях имеется в клиниках Военно-медицинской академии, ФГБУ «ГВГК им. Н.Н. Бурденко» Минобороны России, ФГУ «32 ЦВМКГ», ФГБУ «НМИЦ ВМТ им. А.А. Вишневого» Минобороны России, в национальных медицинских исследовательских центрах ФГБУ «НМИЦ ТО им. Р.Р. Вредена» Минздрава России, ФГБУ «НМИЦ хирургии им. А.В. Вишневого» Минздрава России. Решение о реконструкции свободным микрохирургическим сосудистым лоскутом должно приниматься индивидуально с учетом хирургического мастерства.

Даже при хорошо выполненной ампутации и хорошо подобранном протезе у некоторых пациентов сохраняются стойкие симптомы остаточной боли в конечности, отек и ощущение нестабильности, а также уменьшается срок эксплуатации протеза. Последствия предыдущей операции, измененная анатомия, мышечная и костная атрофия и аэробная детренированность маломобильного пациента являются важными факторами в прогнозировании успеха операции по реампутации.

Ампутации на уровне стопы

Ампутации и экзартикуляции на уровне стопы могут выполняться на различных уровнях (рис. 3).

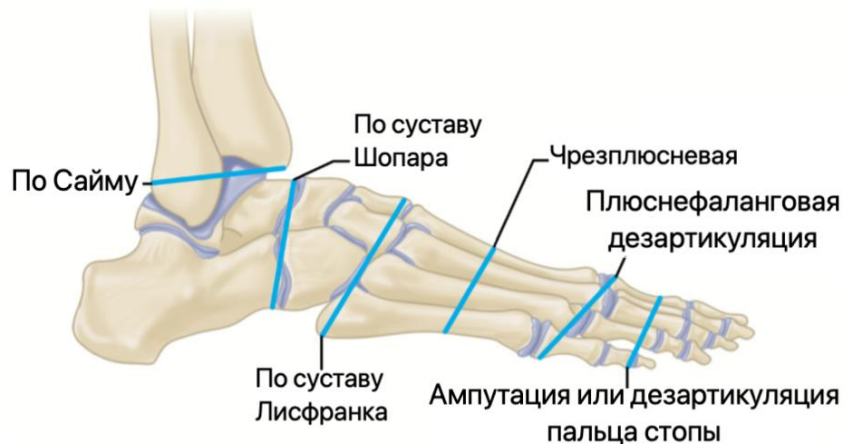

Рисунок 3. Ампутации и экзартикуляции на уровне стопы. Иллюстрация с изменениями [18].

Ампутация одного пальца стопы, за редким исключением, не вызывает нарушение осанки или походки. Ампутация первого пальца стопы функционально не влияет на стояние или ходьбу в нормальном темпе. Однако, если пациент быстро ходит или бежит, появляется хромота из-за потери отталкивания. При ампутации первого пальца стопы для повышения функциональных результатов рекомендуется оставлять 1 см основной фаланги (рис. 4).

Ампутация второго пальца может сопровождаться вальгусной деформацией первого пальца стопы. Для ее профилактики некоторые авторы при ампутации второго пальца рекомендуют выполнять резекцию второго луча с остеосинтезом и сужением стопы (рис. 5).

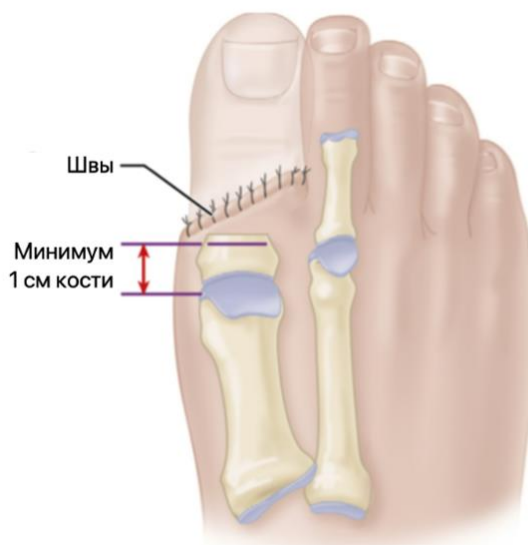

Рисунок 4. Ампутация первого пальца стопы. Иллюстрация с изменениями [18].

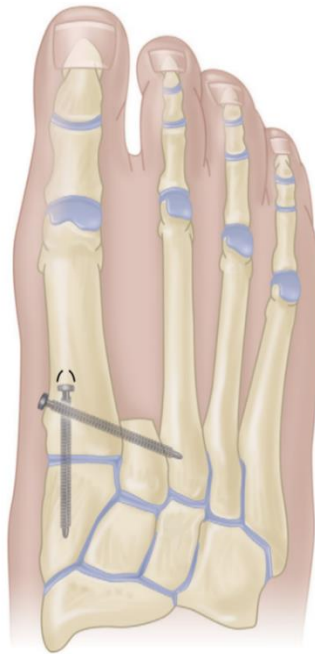

Рисунок 5. Профилактика hallux valgus при ампутации второго пальца стопы. Иллюстрация с изменениями [18].

Ампутация любого другого пальца стопы причиняет мало беспокойств пациентам и не сопровождается какими-либо проблемами. Техника операции проста (рис. 6).

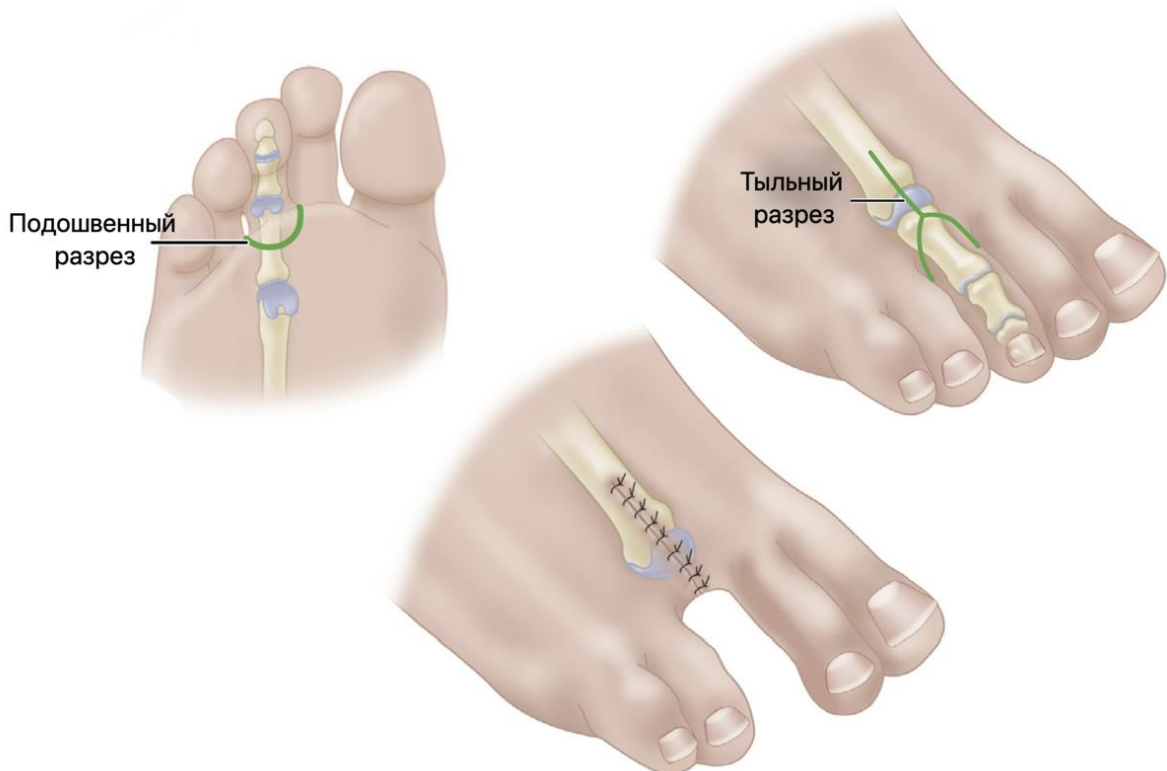


Рисунок 6. Техника экзартикуляции 3-4 пальцев стопы. Иллюстрация с изменениями [18].

При ампутации первого и пятого пальцев стопы для минимизации давления на мягкие ткани может потребоваться парциальная резекция первой или, соответственно, пятой плюсневой кости (рис. 7).

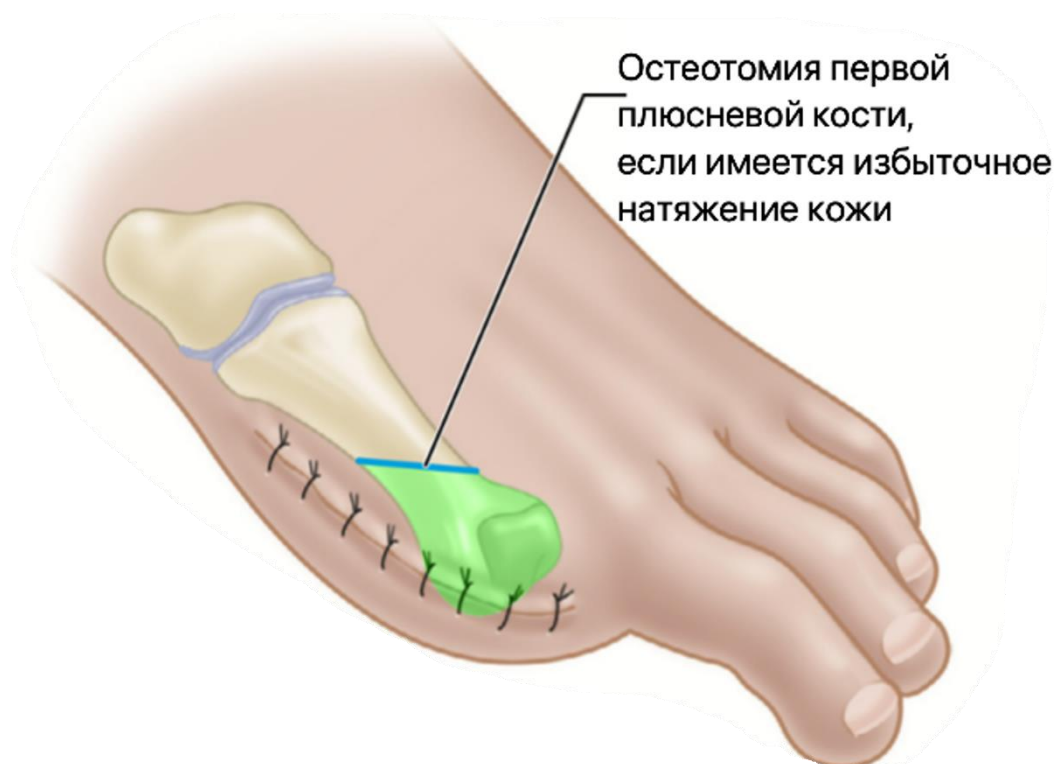

Рисунок 7. Сужение стопы при ампутации первого или пятого пальцев стопы. Иллюстрация с изменениями [18].

Обычно, если необходимо удалить более двух лучей, особенно медиальных, показана более функциональная трансметатарзальная ампутация.

Трансметатарзальная ампутация

Разрез кожи делается настолько дистально, насколько это возможно, и создаются тыльные и подошвенные лоскуты (рис. 8, рис. 9). Следует уделить внимание обеспечению жизнеспособности краев кожных лоскутов для обеспечения максимально корректного заживления раны и профилактики остеомиелита [64]. Группы мышц-сгибателей и разгибателей выделяют как единый мышечно-фасциальный лоскут. Сосуды выделяют и лигируют, а пальцевые нервы пересекают на более проксимальном уровне.

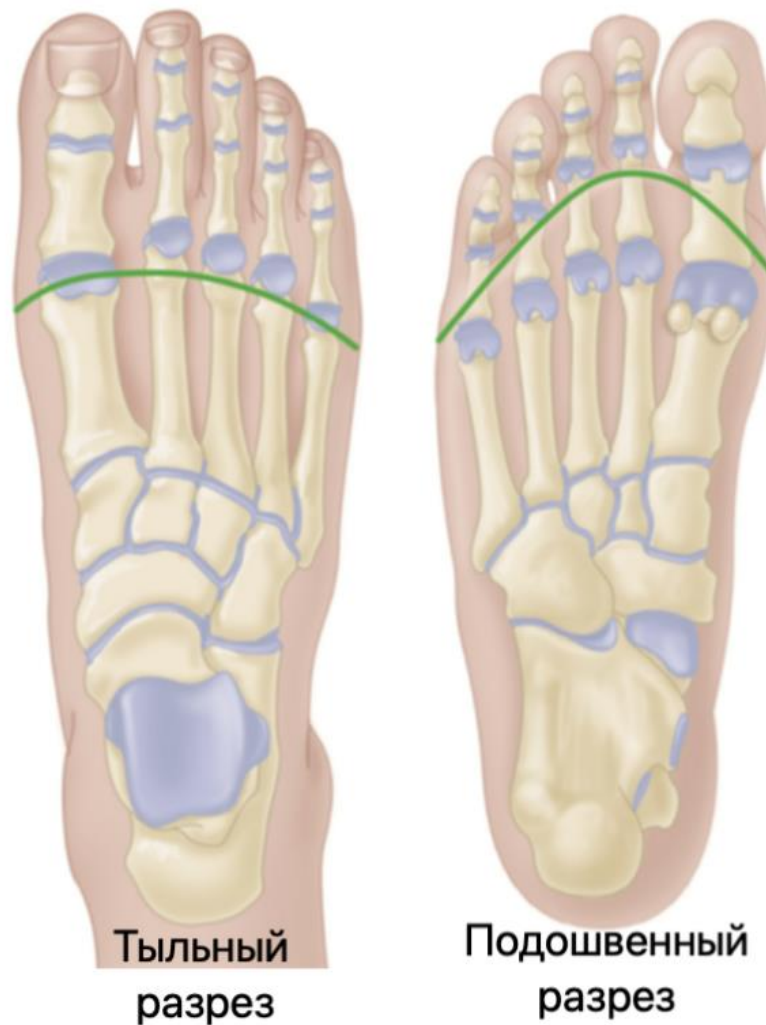

Рисунок 8. Доступ при трансметатарзальной ампутации. Иллюстрация с изменениями [18].

Костно-надкостничные лоскуты отделяются от первой и пятой плюсневых костей. Плюсневые кости резецируются от дорсальной поверхности к подошвенной примерно под углом 15° с каскадом укорочения по мере продвижения латерально. Необходимо сгладить любые шероховатые края рашпилем, кусачками и не оставлять значительных костных выступов под кожей. Костно-надкостничные лоскуты пришивают встык и к каждой плюсневой кости, укрывая (закрывая) обнаженный диафиз. Группы сгибателей и разгибателей подшивают друг к другу через фасциальные прикрепления, осуществляя сбалансированную миопластику.

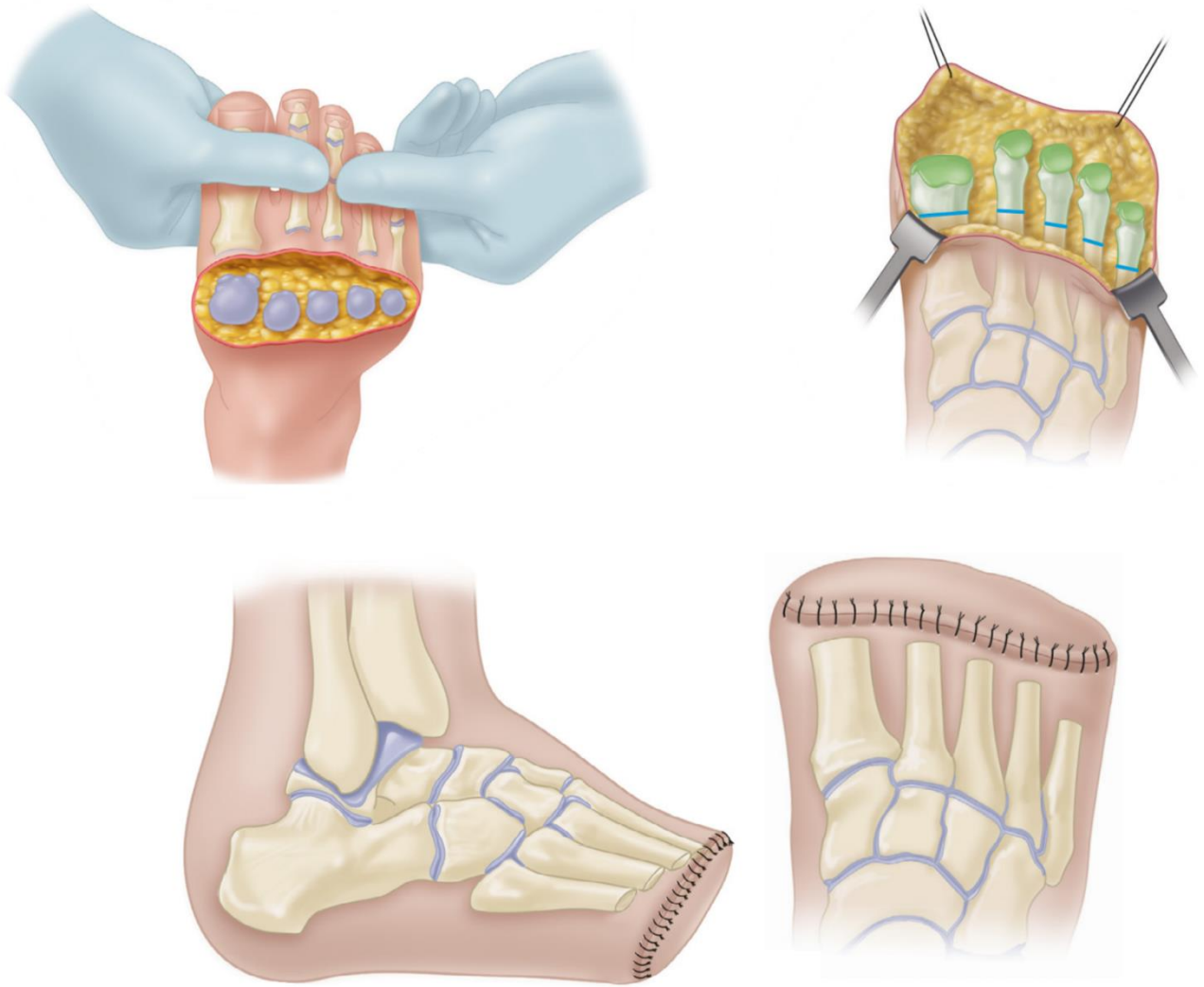


Рисунок 9. Этапы трансметатарзальной ампутации. Иллюстрация с изменениями [18].

Если использовался пневматический турникет (у пациентов с ишемией использование жгута нежелательно), давление в манжете снимают и осуществляют контроль гемостаза. Укрывают культю кожным лоскутом, устанавливая дренажную трубку. Накладывают стерильную повязку, конечность иммобилизируют задней шиной или иным иммобилизирующим устройством с обильной мягкой подкладкой.

Иммобилизацию снимают через 2 – 7 суток. В послеоперационном периоде важна физическая нагрузка, мобилизация пациента для стимуляции кровообращения и минимизации риска гиподинамических осложнений. Полная нагрузка начинается через 4 – 6 недель или после заживления раны, которая может потребовать больше времени.

Экзартикуляция на уровне сустава Шопара

Во избежание контаминации доступ начинают с задне-медиальной стороны, а затем выполняют тенотомию ахиллова сухожилия. Иссекают 2 см сухожилия, его оболочку желательно сохранить. Необходимо бережно обращаться с мягкими тканями. Кожный лоскут формируется по типу «рыбьего рта» (рис. 10).

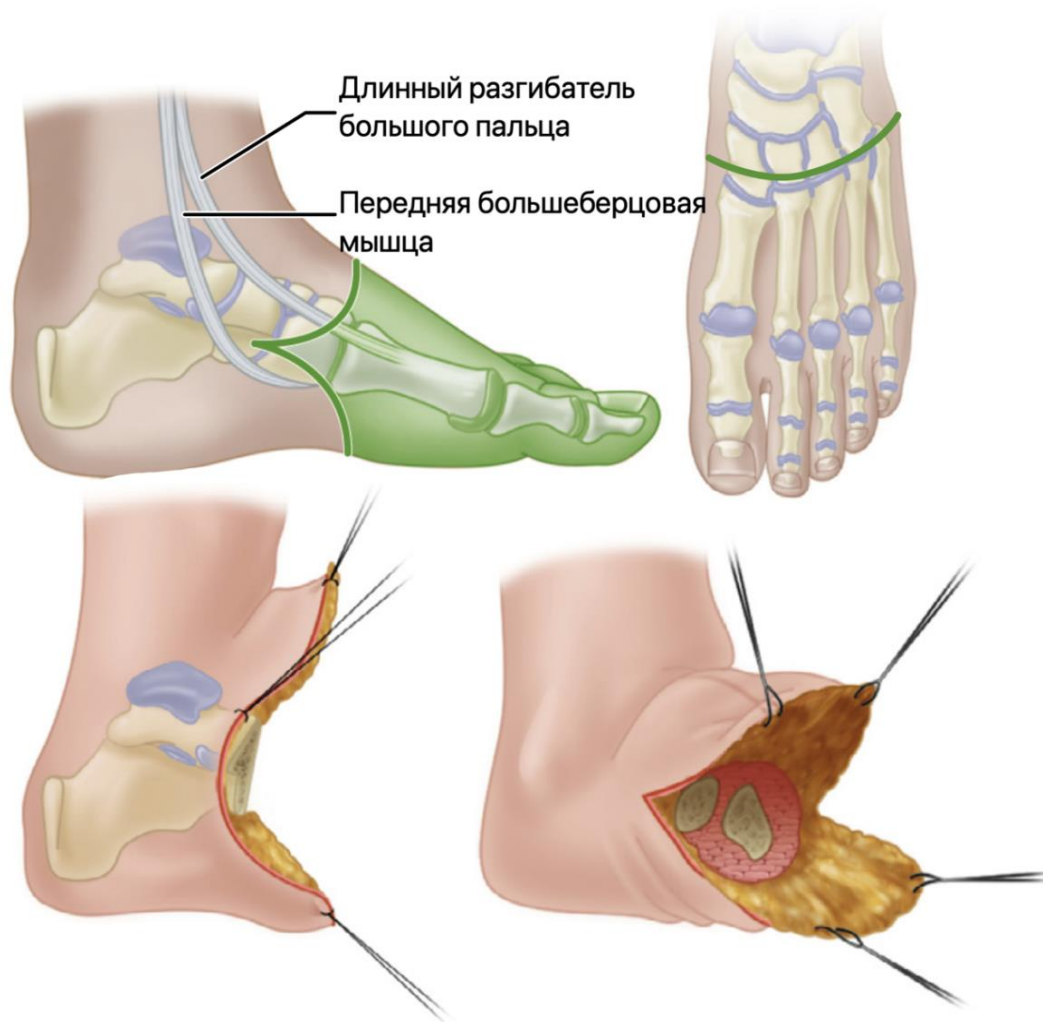


Рисунок 10. Формирование кожного лоскута при ампутации на уровне сустава Шопара. Иллюстрация с изменениями [18].

Желательно выполнить транспозицию сухожилия передней большеберцовой мышцы на латеральную сторону шейки таранной кости, выполнить тенодез в костном канале интерферентным винтом. Некоторые авторы считают транспозицию одного сухожилия недостаточной для баланса и рекомендуют выполнять транспозицию с тенодезом еще и сухожилия длинной малоберцовой мышцы (рис. 11).

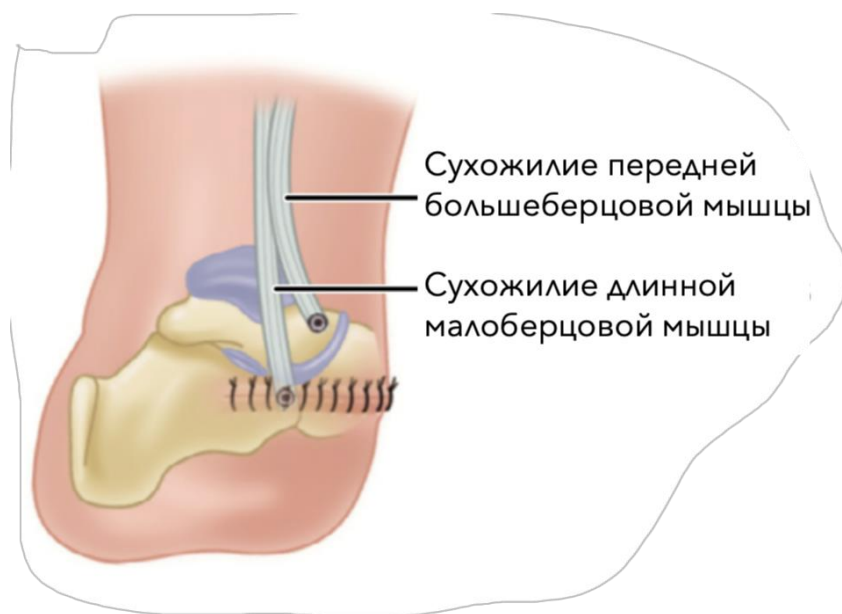


Рисунок 11. Балансирующий тенodes при ампутации на уровне сустава Шопара. Иллюстрация с изменениями [18].

Ампутация по Н.И. Пирогову (по Сайму)

Используется один длинный задний пяточный лоскут. Разрез начинается на дистальном конце латеральной лодыжки и проходит по передней поверхности голеностопного сустава на уровне дистального конца голени до точки, находящейся на 2 см ниже вершины медиальной лодыжки; доступ расширяется в подошвенную сторону, далее по подошвенной поверхности в латеральную сторону и заканчивается в начальной точке.

Выполняется диссекция всех структур до кости. Для иссечения предплюсны стопа отводится в эквинус и рассекается передняя капсула голеностопного сустава. Скальпель вставляется в суставную щель между медиальной лодыжкой и таранной костью, резецируется дельтовидная связка. Необходимо соблюдать осторожность – за ней расположена задняя большеберцовая артерия; этот маневр повторяется на латеральной стороне – рассекается пяточно-малоберцовая связка.

Костный крючок помещается в заднюю часть таранной кости, чтобы обеспечить дальнейший эквинус и приступить к диссекции сзади, рассекая заднюю капсулу голеностопного сустава. Диссекция продолжается спереди назад, близко к верхней поверхности пяточной кости.

Находится ахиллово сухожилие, выполняется его тенотомия, соблюдая осторожность, чтобы не повредить кожу, так как это может привести к некрозу всего лоскута. Продолжается поднадкостничная диссекция по нижней

поверхности пяточной кости до тех пор, пока не будет достигнут дистальный конец подошвенного кожного лоскута. Удаляется вся стопа, кроме пяточного лоскута. Лоскут отводится спереди назад и выполняется диссекция мягких тканей от большеберцовой кости и наружной лодыжки.

Разрезается надкостница по окружности на 0,5 – 1 см проксимальнее линии сустава и большеберцовая и малоберцовая кости на этом уровне делятся так, чтобы линия пересечения проходила как раз через вершину голеностопного сустава. Плоскость резекции костей должна быть такой, чтобы опилены большеберцовой и малоберцовой костей были параллельны земле в положении стоя. Скругляются и сглаживаются все острые углы кости.

Рассекаются медиальный и латеральный подошвенные нервы проксимальнее опиленной кости. Оттягиваются вниз и перерезаются все видимые сухожилия, чтобы после тенотомии они ретрагировались проксимально.

Выделяются задняя большеберцовая артерия и вена и перевязываются непосредственно проксимальнее отрезанного дистального края пяточного лоскута. Перевязывается передняя большеберцовая артерия, которая находится в переднем лоскуте.

Выполняется минимальная санация мягких тканей, подошвенной мышцы и фасций, выстилающих внутреннюю поверхность пяточного лоскута, максимально сохраняется интактной подкожно-жировая клетчатка и ее перегородки, потому что они очень важны для амортизации осевой нагрузки.

Для предотвращения миграции пяточного лоскута предлагаются различные методики, включая временную фиксацию к кости спицами Киршнера или применение в послеоперационном периоде тейпов.

Проста и эффективна методика Вагнера – просверливаются несколько отверстий через передний край большеберцовой и малоберцовой кости и подшивается глубокая фасция, выстилающая пяточный лоскут к костям через эти отверстия (рис. 12).

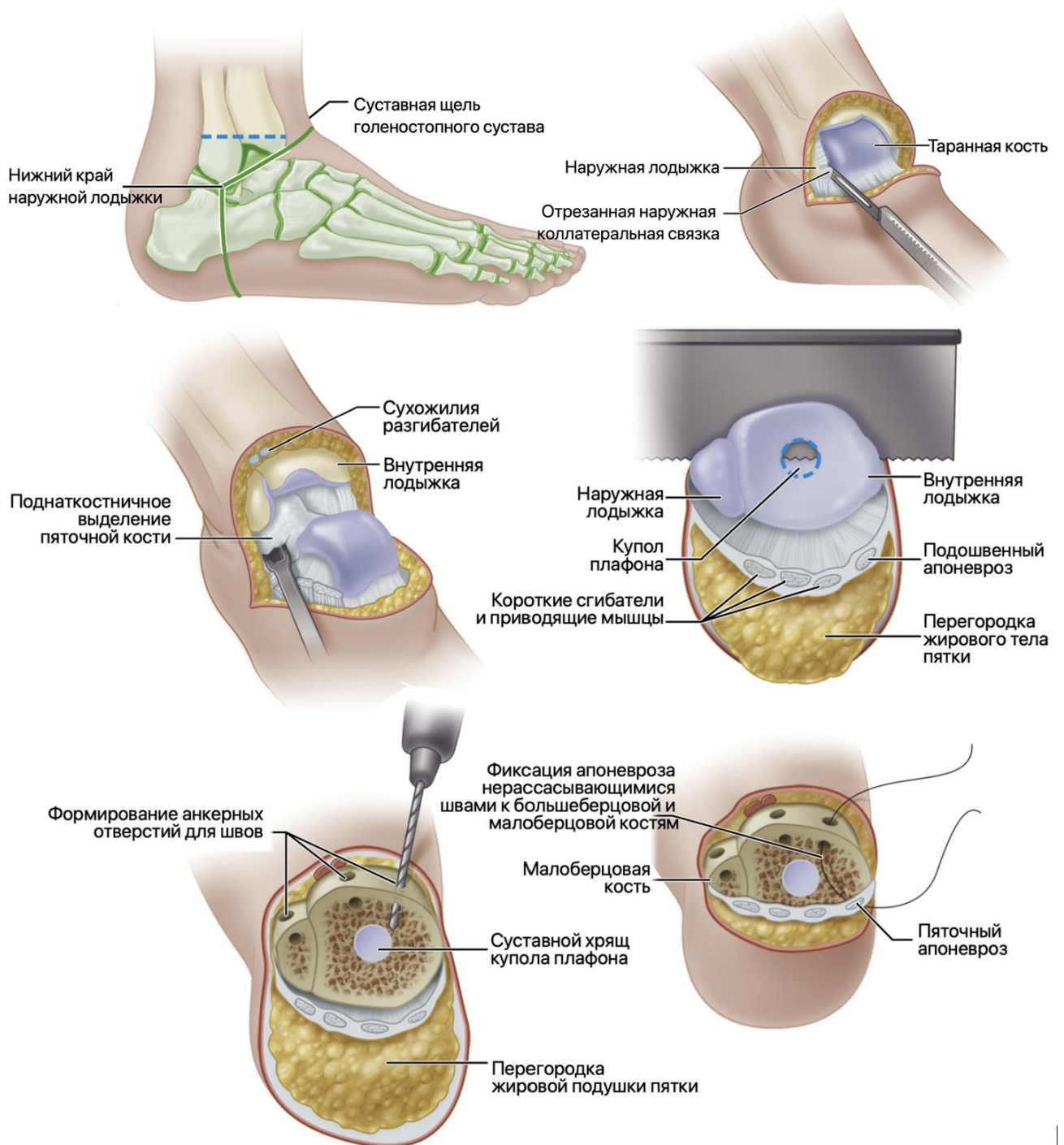


Рисунок 12. Этапы ампутации Syme. Иллюстрация с изменениями [18].

Без натяжения край кожи пяточного лоскута приближается к кожному краю переднего лоскута, накладываются прерывные швы с широким шагом. После сшивания получатся кожные выступы («собачьи уши») по краям шва – не нужно их удалять, так как они играют важную роль в кровоснабжении пяточного лоскута и впоследствии исчезают самостоятельно.

Устанавливается дренажная трубка, мягкая повязка, накладывается гипсовая лонгета выше колена.

Существует вариант двухэтапной ампутации по Syme – модификация Вагнера. В ходе второго этапа выполняют секторальную резекцию медиальной и латеральной лодыжек (рис. 13).

Переднезадний вид

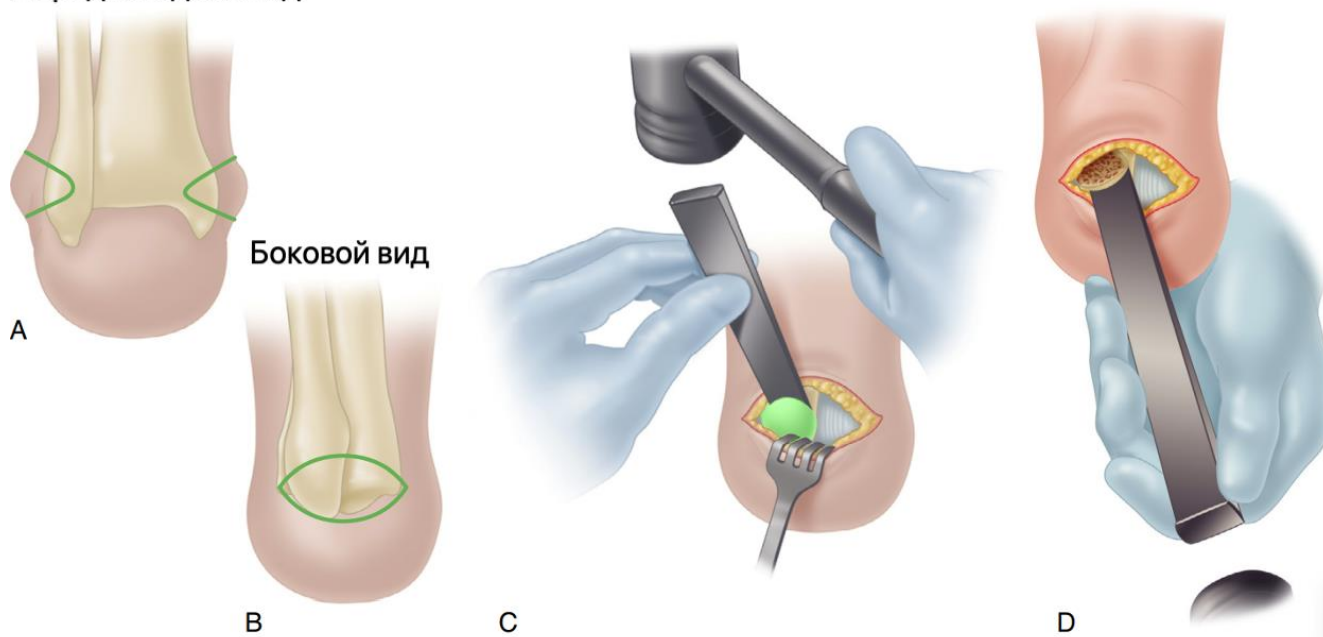


Рисунок 13. Второй этап ампутации Syme-Wagner. Иллюстрация с изменениями [18].

В послеоперационном периоде осевую нагрузку откладывают до заживления раны.

Ампутация Boyd

Формируется длинный подошвенный лоскут и короткий тыльный лоскут: разрез начинается на кончике латеральной лодыжки и продлевается по тыльной поверхности стопы на уровне таранно-ладьевидного сустава до точки на один палец ниже медиальной лодыжки; подгибается книзу и дистально поперек подошвы стопы на уровне основания плюсневых костей, а также продлевается доступ выше и проксимальнее вершины латеральной лодыжки (рис. 14).

Поднимаются кожные лоскуты и ампутируется передняя часть стопы на уровне межплюсневых суставов. Остро разделяются связки между пяточной и большеберцовой костями, а затем удаляется таранная кость. Иссекается передняя часть пяточной кости поперечной остеотомией дистальнее малоберцового бугорка. Удаляется хрящ с соответствующих поверхностей большеберцовой, малоберцовой и пяточной костей, чтобы подготовить их к артродезу.

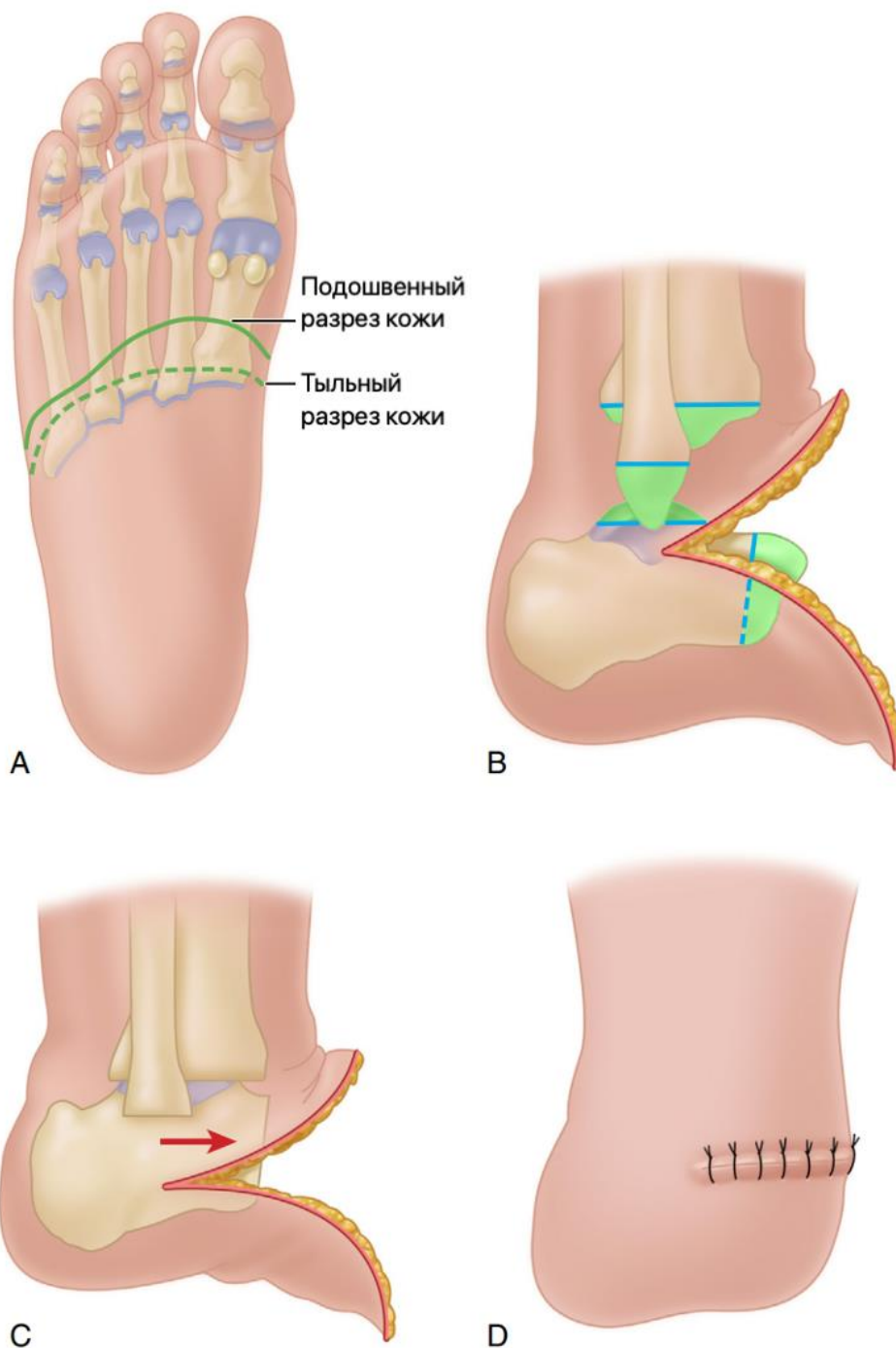


Рисунок 14. Этапы ампутации Boyd. Иллюстрация с изменениями [18].

Дистально вытягиваются все сухожилия, имеющиеся в ране, проксимально разрезаются и ретрагируются. Проксимальнее перерезаются под натяжением медиальный и латеральный подошвенные нервы, чтобы убрать культы нервов из зоны давления.

Пяточная кость смещается вперед по отношению к лодыжке, выполняется артродез, его плоскость должна быть параллельна земле. Вариантно можно выполнить фиксацию стержнем Штейнмана или канюлированными винтами через пяточную кость, чтобы артродезировать пяточную кость к большеберцовой

кости. Кожные лоскуты совмещаются узловыми швами и устанавливается дренажная трубка.

Швы снимаются через 2 недели. Если устанавливался стержень Штейнмана, то его удаляют через 4 недели. Нагрузка на культю запрещена до 8 недель.

Транстибиальная ампутация

Если у пациента есть риск очень короткой культи, необходимо обсудить возможность экзартикуляции на уровне коленного сустава или ампутации выше колена (рис. 16).

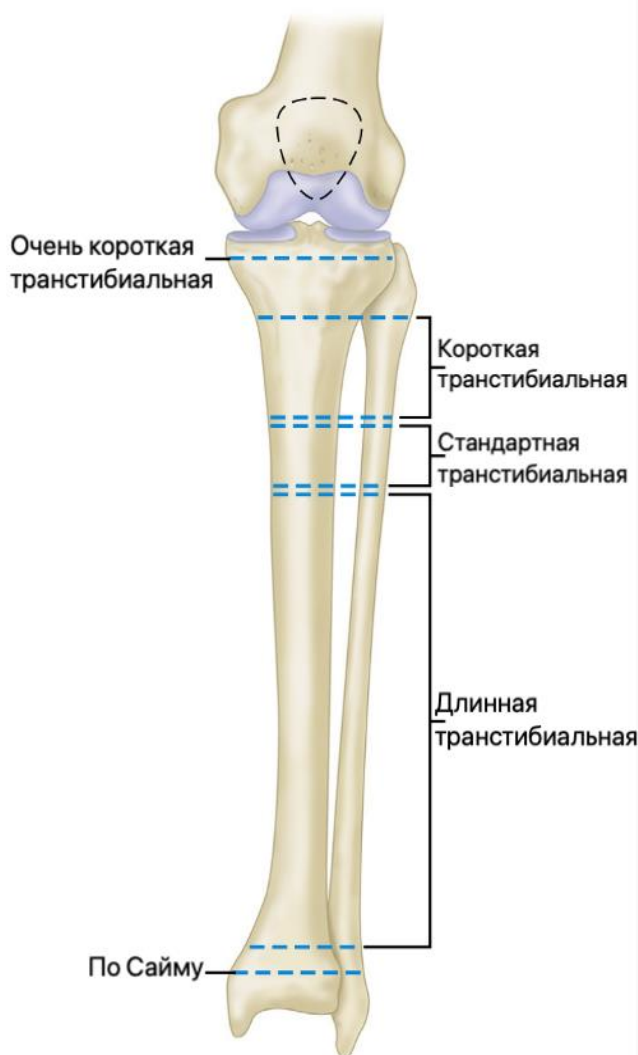


Рисунок 15. Уровни транстибиальной ампутации. Иллюстрация с изменениями [18].

При транстибиальной ампутации следует приложить все усилия, чтобы сохранить коленный сустав. Как было отмечено, желательно сохранение максимально возможной длины конечности: ампутации ниже колена лучше всего выполнять на 12,5 – 17,5 см ниже линии сустава при отсутствии ишемии в пораженной конечности (существует рекомендация об оптимальной

минимальной длине культы: 2,5 см на каждые 30 см общего роста пациента [41]). Однако у пациентов с ЗПС культя должна быть короче: при транстибиальной ампутации уровень резекции должен быть на 10,0–12,5 см ниже суставной линии; более длинные культы затрудняют адекватное протезирование у таких пациентов [18].

ЗПС и СД требуют тщательной оценки макрогемодинамики в пораженной конечности, а для сохранения коленного сустава важное значение имеет проходимость глубокой артерии бедра. Существуют и отличия в формировании заднего лоскута при ишемических и неишемических показаниях. Так, на фоне ЗПС с частым поражением поверхностной бедренной и подколенной артерии (при невозможности реваскуляризации и обширности гнойно-некротического процесса на пораженной конечности) при транстибиальной ампутации перед формированием культы голени необходимо выполнить экстипарцию камбаловидной мышцы (для профилактики ишемических осложнений в послеоперационном периоде).

Больной располагается на спине. Накладывается пневматический турникет. Доступ может определяться рубцовой картиной предыдущих хирургических вмешательств. О различиях в заживлении ран между передне-задним, косым и медиально-латеральным доступами не сообщалось.

После разреза диссекция проводится до мышечного слоя, затем продолжается более проксимально, с идентификацией и выделением переднего, латерального и заднего компартментов. При реампутациях следует соблюдать осторожность, чтобы сохранить длину заднего мышечного компартмента для укрытия культы кости. После выделения мышечных компартментов идентифицируют основные сосудисто-нервные структуры, освобождают их от рубцовой ткани и мобилизуют (большеберцовый нерв, артерия и вена; поверхностный и глубокий малоберцовые нервы, малоберцовые артерия и вена; икроножный нерв; подкожный нерв и вена).

Идентифицированный нерв следует пересечь как можно выше и дать возможность втянуться в ложе мягких тканей. Артерия и нерв отделяются

и перевязываются по отдельности, за исключением случаев, когда диссекция ассоциированного нерва и артерии опасна или невозможна.

После завершения диссекции мягких тканей внимание обращается на костные структуры. Надкостницу рассекают спереди назад на малоберцовой и большеберцовой костях. Долотом с лезвием в 45° костно-надкостничный лоскут приподнимают медиально и латерально таким образом, чтобы сохранить проксимальное прикрепление. Небольшие кортикальные фрагменты оставляются прикрепленными к надкостнице.

После формирования костно-надкостничных лоскутов любая оставшаяся обнаженная кортикальная кость резецируется на том же уровне, что облегчает сшивание костно-надкостничных лоскутов. Для этого требуется резекция не более 1,5–2 см кости. Медиальный большеберцовый лоскут пришивают к латеральному малоберцовому лоскуту, а латеральный большеберцовый лоскут пришивают к медиальному малоберцовому лоскуту, в результате чего получается трубоподобная миосбалансированная структура (рис. 16, рис. 17).

При коротких или очень коротких культях свободные костно-надкостничные трансплантаты берут из проксимального отдела большеберцовой кости контралатеральной конечности или гребня подвздошной кости, чтобы сохранить длину кости. Сообщается об использовании предзаготовленных свободных костно-надкостничных ауотрансплантатов при первичных ампутациях с успешным формированием синостоза [41].

Иногда при высокой транстибиальной ампутации возможно вальгусное отклонение культи малоберцовой кости за счет тяги двуглавой мышцы бедра. Для профилактики этого нежелательного момента может использоваться стягивающий винт, выполняющий функцию артродеза проксимального межберцового сустава [41], или экстирпация культи малоберцовой кости.

Затем мобилизованным мышечным лоскутом закрывают опил кости, завершают миопластику, пришивая заднюю группу мышц к передней и боковым. Если имеется несоответствие длины, может быть выполнен миодез. Однако в любом случае цель состоит в том, чтобы обеспечить покрытие мягкими тканями дистальной части культи.

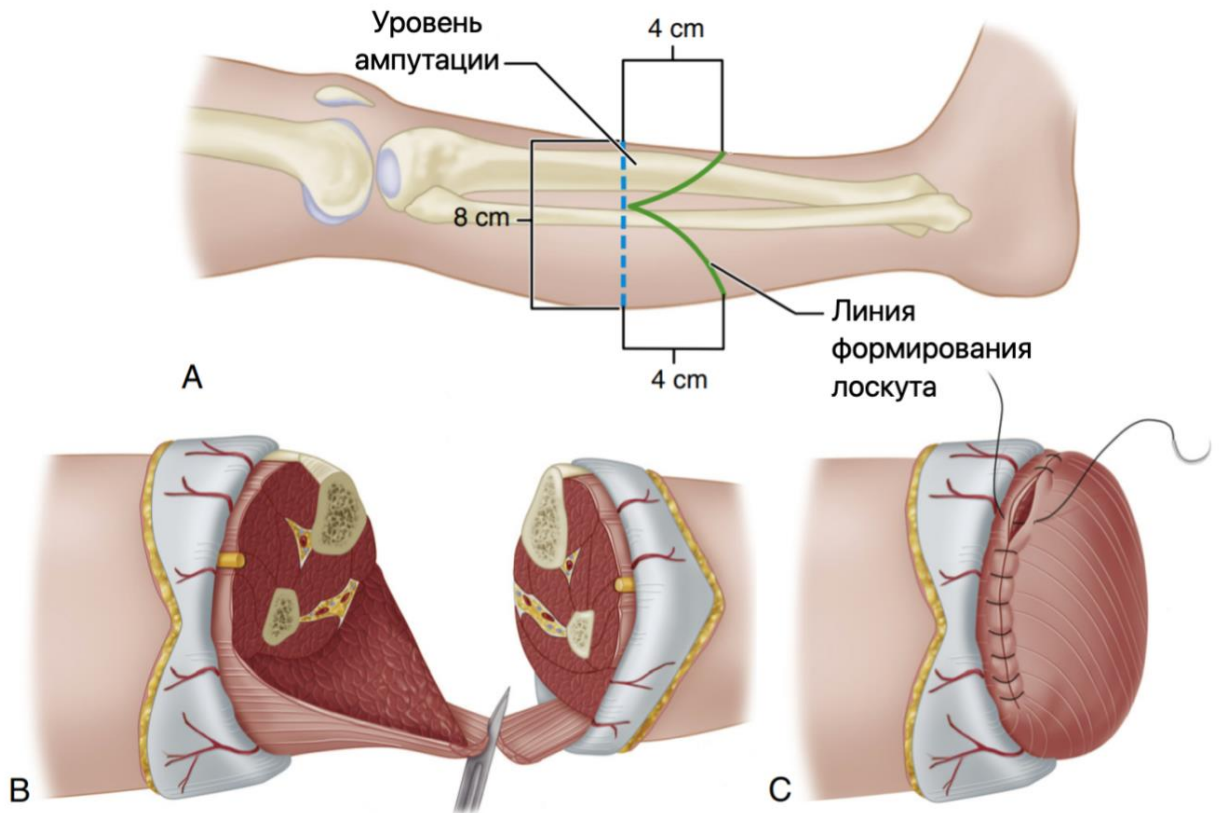


Рисунок 16. Этапы длинной транстибиальной ампутации у неишемического пациента. Иллюстрация с изменениями [18].

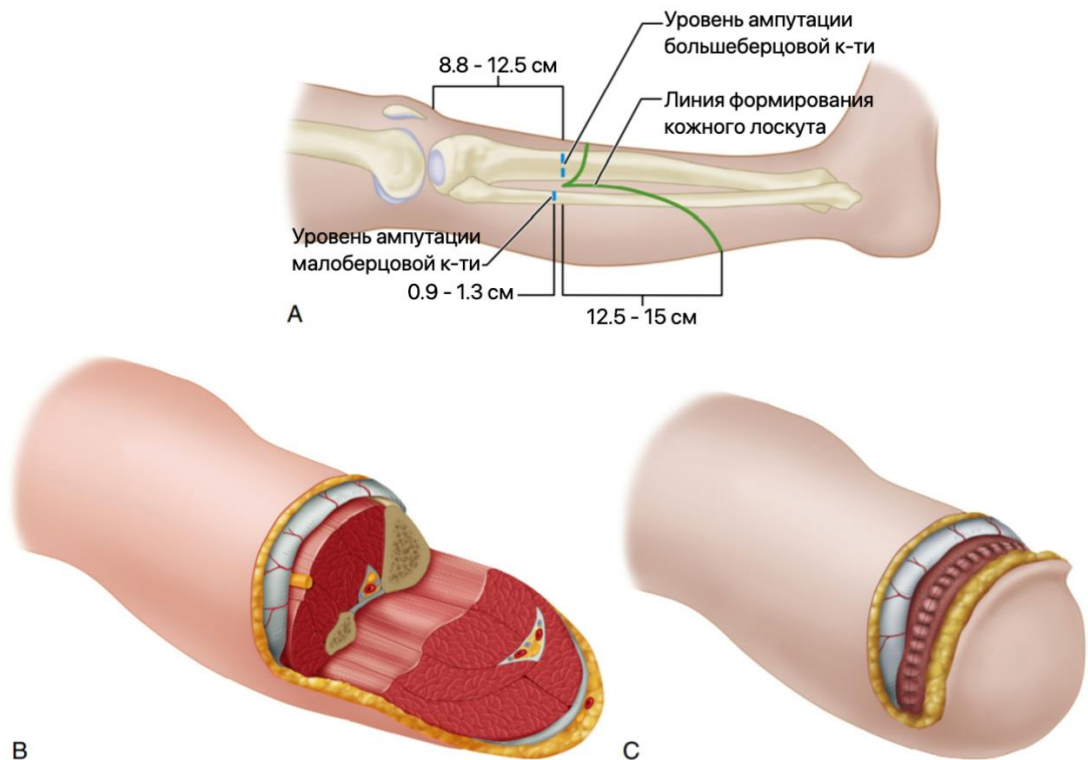


Рисунок 17. Этапы транстибиальной ампутации у ишемического пациента – длинный задний лоскут. Иллюстрация с изменениями [18].

Для создания высокофункциональной культи может использоваться новая методика Эртля (описана в 2016 г.) – остемиопластическая транстибиальная

ампутация, которая подразумевает формирование большеберцово-малоберцового костного моста для обеспечения стабильного межберцового сочленения (рис. 18), способного выдерживать некоторую дистальную нагрузку [68] Необходимы дальнейшие исследования в этом направлении, поскольку методика Эртля в настоящий момент изучена недостаточно.

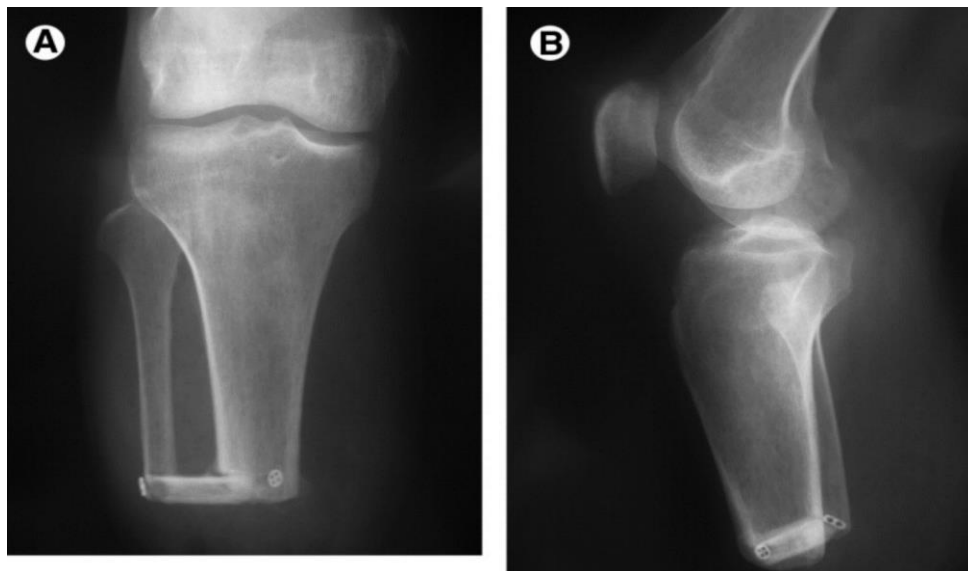

Рисунок 18. Методика Эртля – малоберцово-большеберцовый костный мост.

Интересен тот факт, что у самого древнего пациента с ампутацией, найденного на Борнео в 2021 году, был очень похожий поперечный костный мост, которому как минимум 31 тысяча лет.

После завершения миопластики производится мобилизация кожного лоскута. Принимаются меры, чтобы воссоздать кожу культи симметрично, не оставляя ни «собачьих ушей», ни щелей. Устанавливаются дренажные трубки. После наложения стерильных повязок на конечность накладывают гипсовую лонгету, которую снимают через 2–7 дней.

Использование временного тотально-контактного протеза начинают через 5–8 недель.

Экзартикуляция на уровне коленного сустава

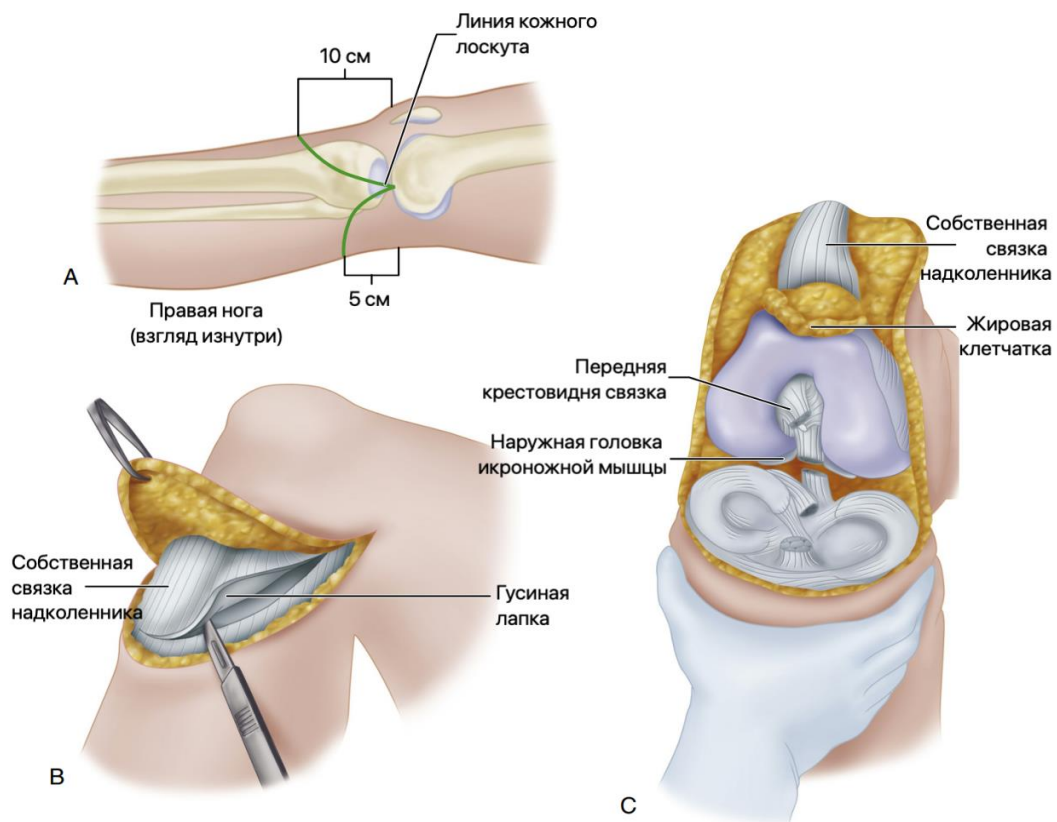
На уровне нижнего края связки надколенника формируют широкий передний лоскут, примерно равный по длине диаметру конечности на уровне коленного сустава. На уровне подколенной ямки формируют короткий задний лоскут, равный по длине половине диаметра конечности на уровне коленного сустава.

Передний разрез углубляют через глубокую фасцию до кости и отделяют передний лоскут от большеберцовой кости и прилежащих мышц. В лоскут включают связку надколенника и сухожилия гусиной лапки (рис.19).

Выполняют артротомию коленного сустава, отделяя капсулу от переднего и латерального краев большеберцовой кости. Рассекают крестообразные связки, отделяют заднюю капсулу от голени.

Далее необходимо найти большеберцовый нерв, аккуратно потянуть его дистально и рассечь его проксимально, так чтобы он ретрагировался проксимальнее уровня ампутации. Дважды перевязывают и пересекают подколенные сосуды. Отделяют сухожилие двуглавой мышцы от малоберцовой кости, завершают ампутацию сзади и удаляют голень.

Не рекомендуется выполнять пателлэктомию, а также фиксировать надколенник к мыщелкам бедренной кости. Суставной хрящ мыщелков бедренной кости и надколенника оставляют интактными. Синовэктомию выполняют только в случае изменений синовиальной оболочки. Связку надколенника пришивают к крестообразным связкам и остаткам икроножной мышцы в межмышцелковой вырезке.



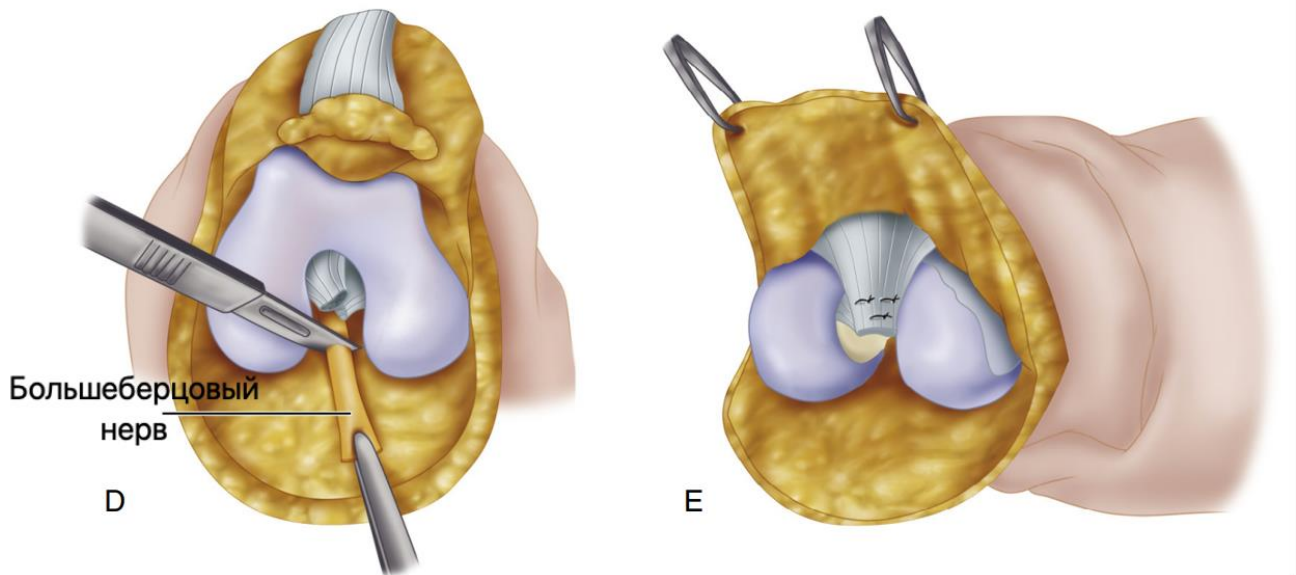


Рисунок 19. Этапы экзартикуляции на уровне коленного сустава. Иллюстрация с изменениями [18].

Возможно формирование медиального и латерального кожных лоскутов по Kj oble (рис.20).

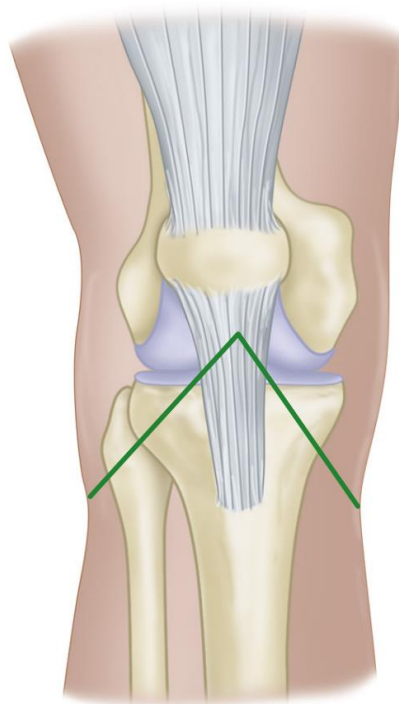


Рисунок 20. Латеральный и медиальный кожные лоскуты по Kj oble. Иллюстрация с изменениями [18].

Существует модификация экзартикуляции по Mazet и Hennessy [51], в ходе которой выполняют парциальную резекцию мыщелков бедренной кости (рис.21).

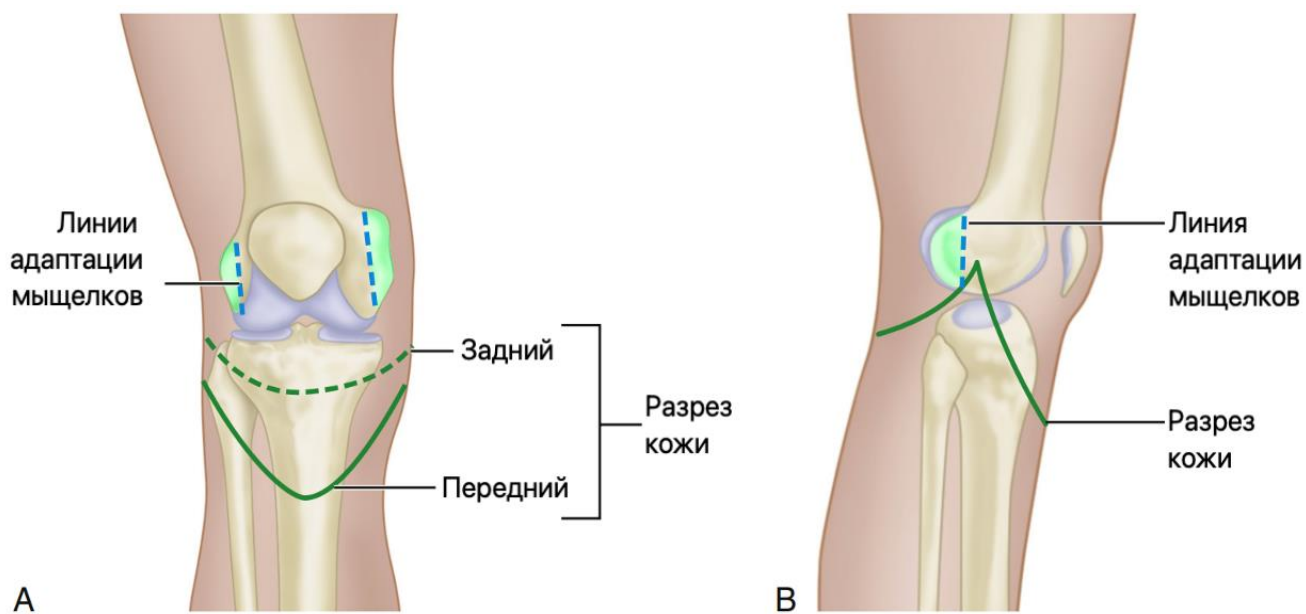


Рисунок 21. Модификация экзартикуляции по Mazet и Hennessy. Иллюстрация с изменениями [18, 51].

Устанавливают дренаж, ушивают глубокую фасцию и подкожную клетчатку рассасывающимися швами, кожу – узловыми нерассасывающимися швами. Если кожи недостаточно для закрытия без натяжения, выполняют резекцию задней части мыщелков бедренной кости.

После экзартикуляции обычно не происходит значимой гипотрофии культы, поэтому возможно использование постоянного протеза без этапного временного протеза.

Трансфemorальные ампутации

Как и в случае транстибиальной ампутации следует стремиться к длинной культе, что снизит энерготраты пациента при ходьбе (рис.22).

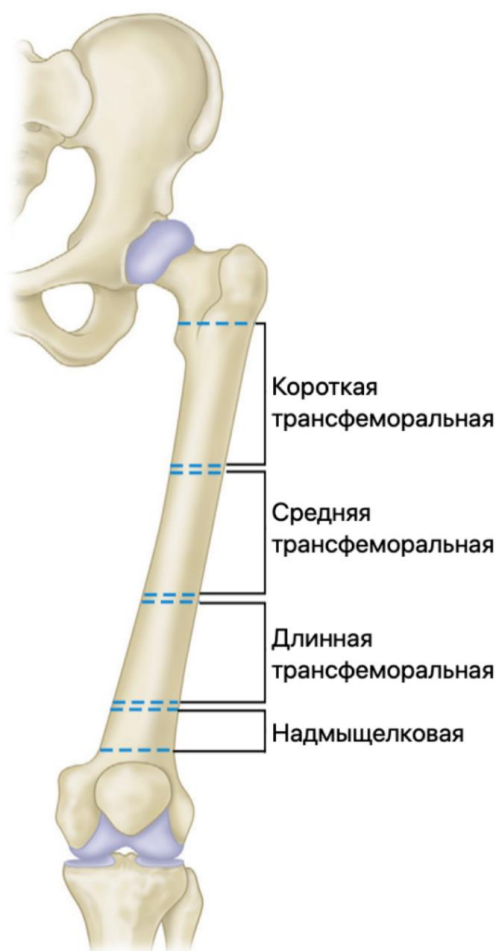

Рисунок 22. Уровни трансфemorальной ампутации. Иллюстрация с изменениями [18].

При реконструктивных реампутациях следует просмотреть предыдущий операционный доступ, иметь в виду возможно измененную анатомию мышц и нервов.

Трансфemorальная ампутация на уровне средней трети бедра выполняется лоскутным способом, при этом мягкотканый компонент не должен быть гипермобильным (рис. 23). Наложение пневматического жгута не всегда возможно, в связи с этим можно использовать стерильный жгут типа Мартенса. Выполняют разрез кожи до мышечного слоя. Мышцы часто ретрагированы и атрофированы, что требует проксимальной диссекции и идентификации мышц. Аддукторы, абдукторы, задние мышцы, передние мышцы и подколенные мышцы

изолированы в соответствующих компартментах. Фасциальная оболочка сохраняется для последующей миопластики. Идентифицируют и отдельно выделяют сосудисто-нервные структуры. Важно отсепарировать нерв от артерии для раздельной перевязки и нейротомии, в противном случае возможно раздражение нерва пульсирующей волной.

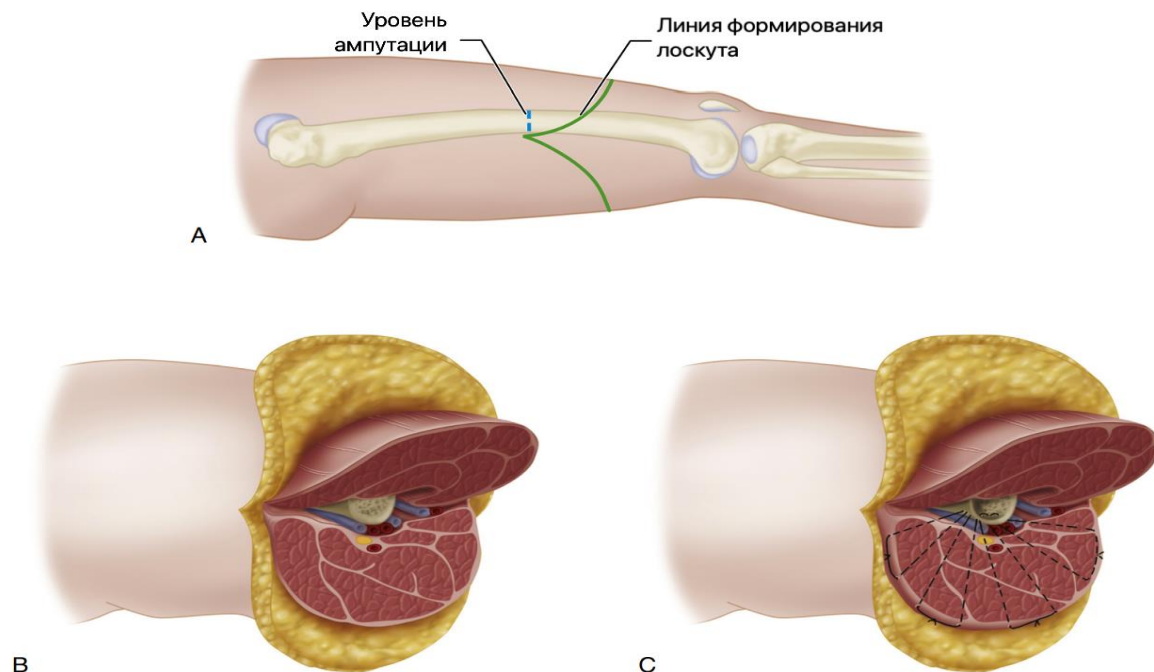


Рисунок 23. Этапы трансфemorальной ампутации. Иллюстрация с изменениями [18].

Ствол нерва мобилизуется путем тупой диссекции, натягивается и пересекается на более проксимальном уровне, что дает его ретракцию в окружающие мягкие ткани. Если использовался жгут, его можно снять для оценки кровотечения. Сосудистые структуры часто рыхлые, и с ними следует обращаться осторожно. Артерию и связанные с ней вены перевязывают отдельно, чтобы избежать артериовенозных фистул.

Остеотомия бедренной кости: надкостницу рассекают спереди назад, остеотомом с лезвием 45° приподнимают медиальный и латеральный костно-надкостничные лоскуты с сохранением их проксимального прикрепления. Поднятие лоскутов можно осуществлять поворотом долота на 180° . Бедренная кость резецируется на уровне костно-надкостничных лоскутов. Медиальный и латеральный надкостничные лоскуты сшивают вместе, накладывают окружные надкостничные швы, полностью закрывающие костномозговой канал.

Миопластика выполняется путем сшивания групп мышц-антагонистов друг с другом и их фиксации к надкостнице, закрывая резецированную культю кости. Приводящие мышцы сначала пришивают к отводящей группе или прикрепляют к латеральной надкостнице бедренной кости. Абдукторы укладывают «черепицей» поверх прикрепления аддукторов и дополнительно фиксируют к надкостнице спереди и сзади. Сгибатели пришивают к группе разгибателей и нижележащим группам приводящих/отводящих мышц, центрируя дистальный отдел бедренной кости в мышечном куполе.

Существует альтернативный метод подготовки более длинного костно-надкостничного лоскута на медиальном или латеральном основании, который прикрепляют к противоположной и периферической надкостнице, закрывая интрамедуллярный канал: для аддукторов – к латеральному краю (методика Gottschalk [36]) (рис. 24), для абдукторов – к медиальному.

Кожу подшивают к подлежащей миопластике симметрично, стараясь избежать «заусенцев», «ушей» и инвагинации. Необходимо создать гладкий и аккуратный контур кожной культи. Устанавливаются дренажные трубки.

Швы снимают через 2–3 недели в зависимости от заживления раны. Культя на этом уровне склонна к атрофии, поэтому через 5–8 недель после операции выполняется временное протезирование.

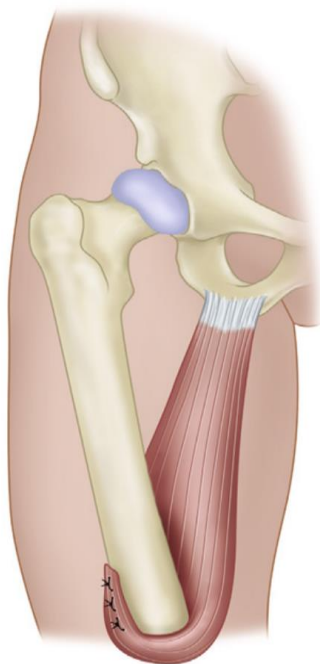
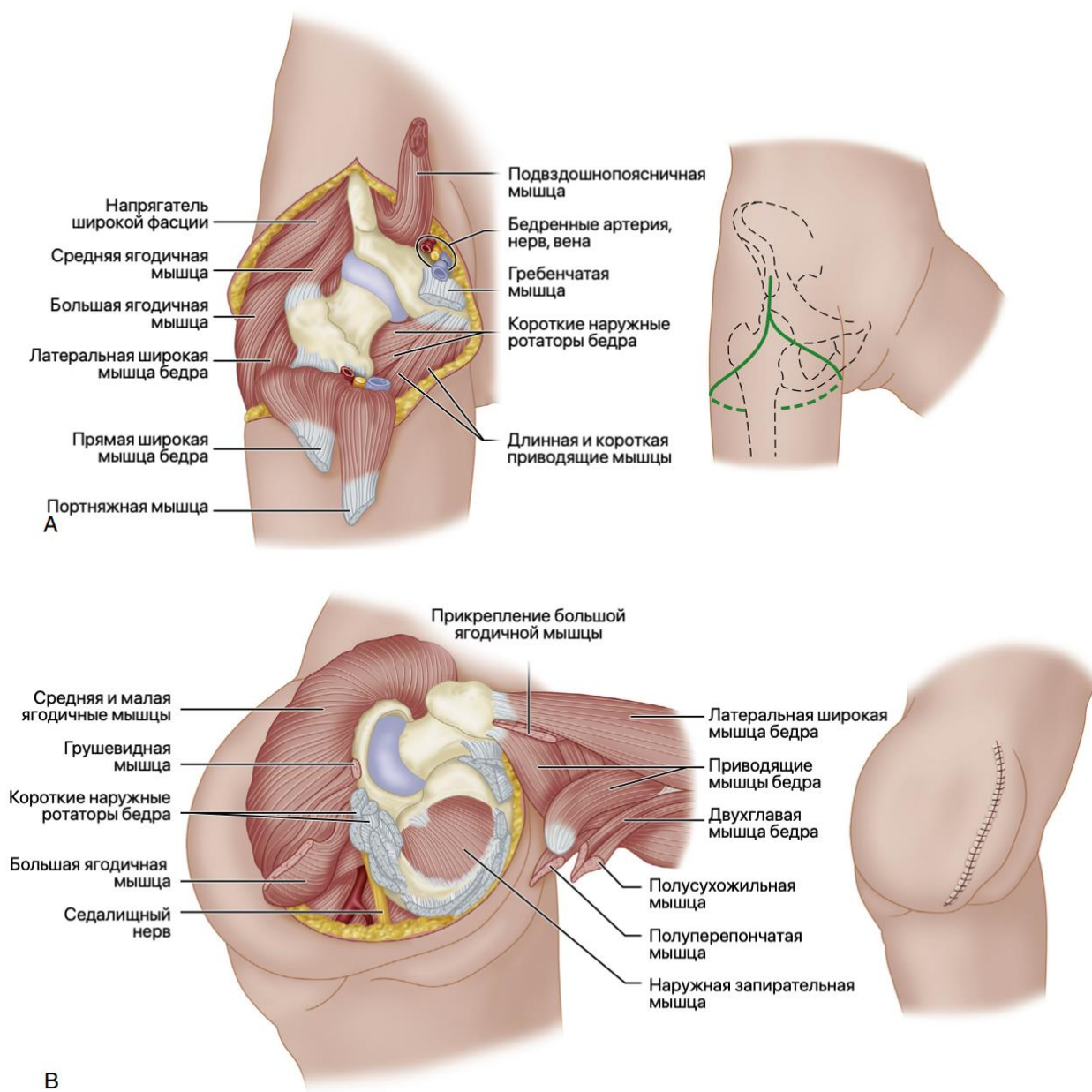


Рисунок 24. Методика укрытия торца кости лоскутом *adductor magnus* по Gottschalk. Иллюстрация с изменениями [18].

Экзартикуляция на уровне тазобедренного сустава

Экзартикуляция на уровне тазобедренного сустава в настоящее время выполняется весьма редко в сравнении с ампутациями нижней конечности на более дистальных уровнях.

Выполнение этой операции требует от хирурга хорошего знания топографической анатомии и мастерства, поскольку эта операция часто выполняется в условиях значительного морфологического поражения сегмента с измененной анатомией или после предшествующих хирургических вмешательств (рис. 25).



В

Рисунок 25. Этапы экзартикуляции на уровне тазобедренного сустава. Иллюстрация с изменениями [18].

Гемипельвэктомия

Гемипельвэктомия обычно выполняется по онкологическим показаниям и может быть выполнена на разных уровнях (рис. 26). Какая бы гемипельвэктомия не выполнялась: стандартная (рис. 27, рис. 28), с передним кожным лоскутом (рис. 29, рис. 30) или модифицированная (рис. 31), она требует большого хирургического мастерства и также может выполняться в условиях измененной анатомии.

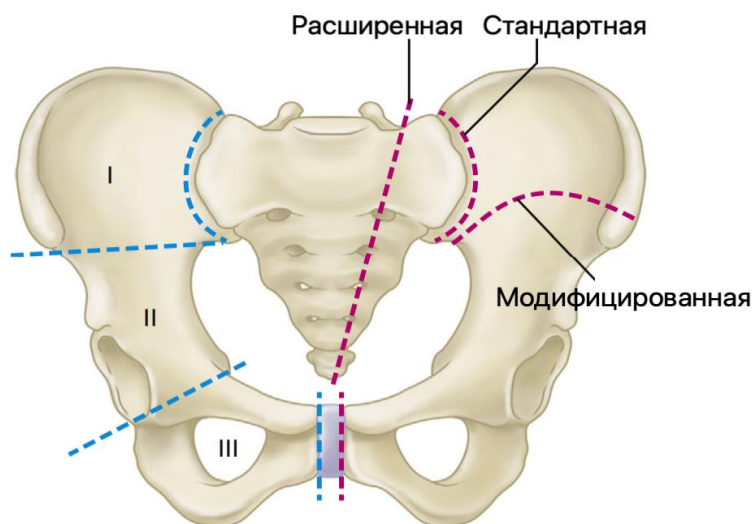


Рисунок 26. Уровни гемипельвэктомии. Иллюстрация с изменениями [23].

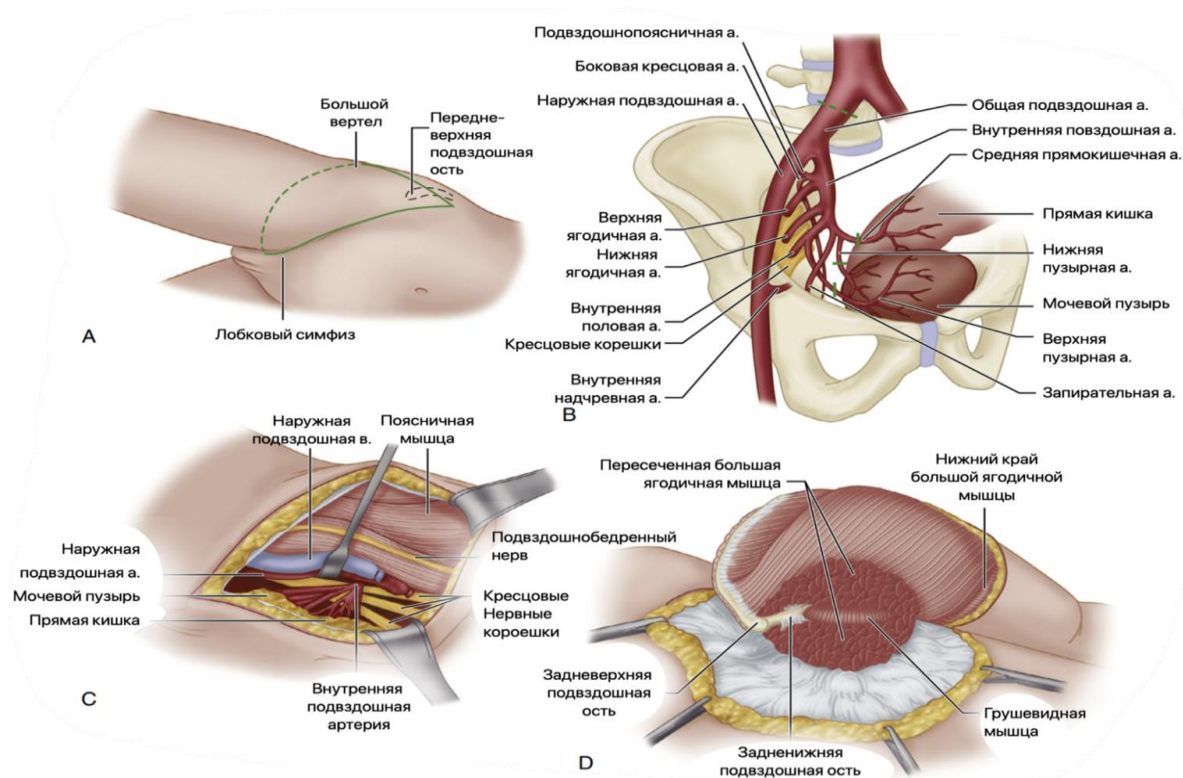


Рисунок 27. Стандартная гемипельвэктомия. Иллюстрация с изменениями [18].

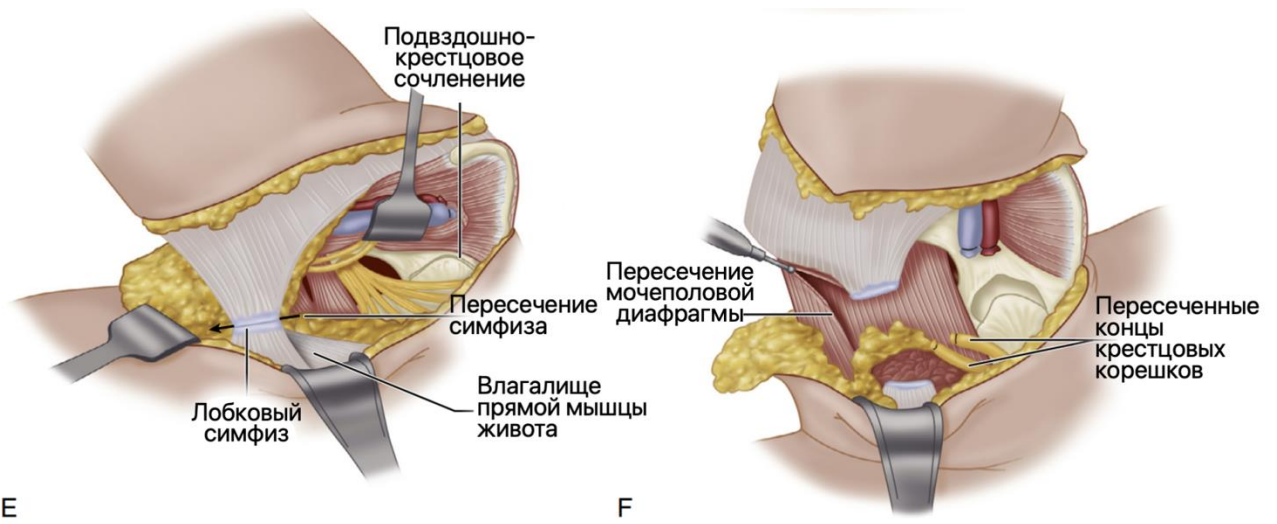


Рисунок 28. Стандартная гемипельвэктомия (продолжение). Иллюстрация с изменениями [18].

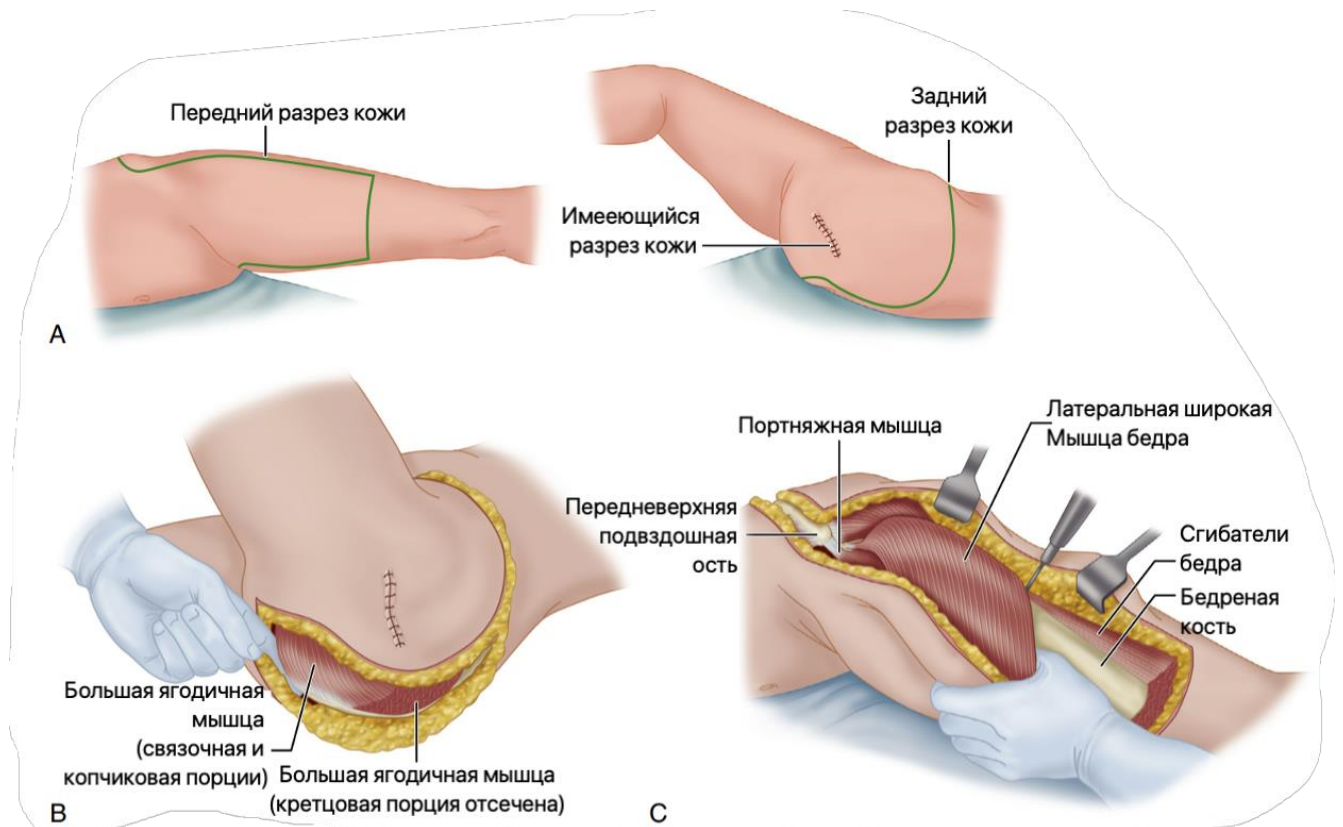


Рисунок 29. Гемипельвэктомия с передним кожным лоскутом. Иллюстрация с изменениями [18].

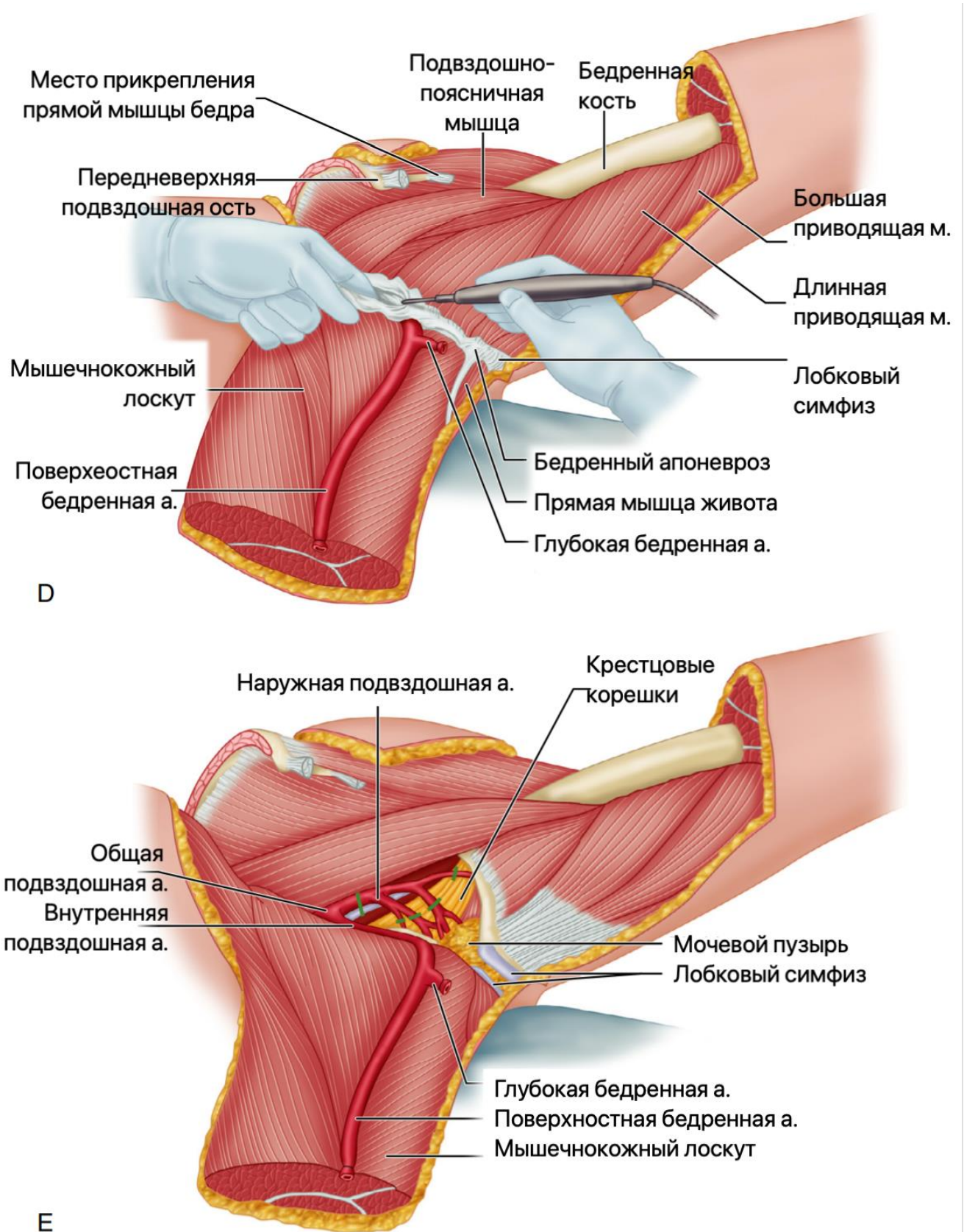


Рисунок 30. Гемипельвэктомия с передним кожным лоскутом, продолжение. Иллюстрация с изменениями [18].

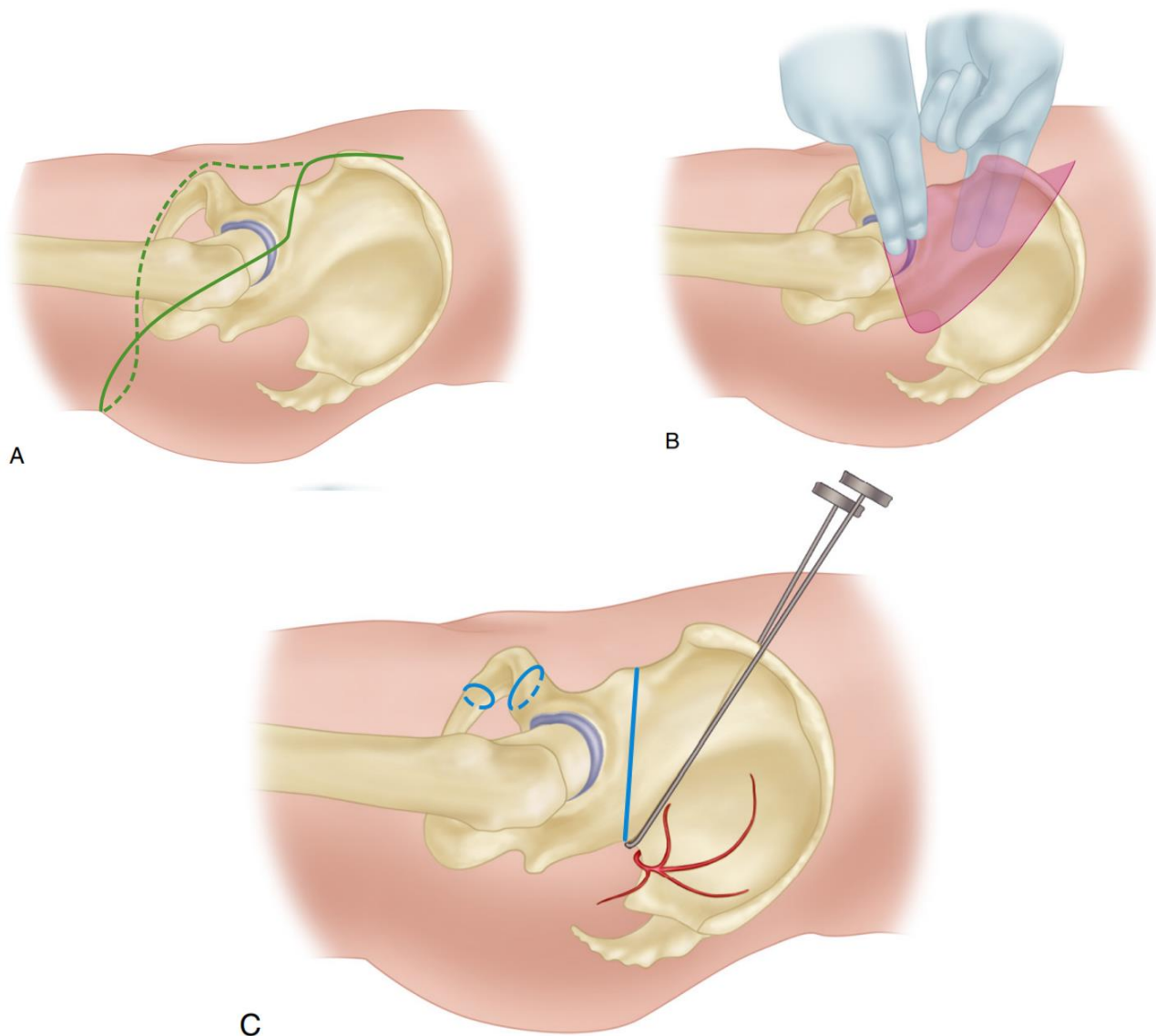


Рисунок 31. Модифицированная гемипельвэктомия по Шерману [65] А – доступ типа теннисной ракетки, В – отделение мышц от подвздошной кости, С – остеотомия подвздошной кости пилой Джигли. Иллюстрация с изменениями [18].

Глава 6. Техника ампутаций на верхней конечности

Общие принципы ампутации верхних конечностей

Крупные ампутации верхней конечности, т.е. ампутации на уровне от кисти до подмышечной области (за исключением пальцев), составляют приблизительно 8% от числа всех ампутаций и выполняются примерно в 20 раз реже, чем ампутации нижней конечности [18].

Наиболее частым показанием к ампутации верхней конечности является травматическое поражение конечности. Чаще ампутация выполняется у мужчин [18].

Экзартикуляции на уровне плечевого сустава и ампутации пояса верхней конечности (верхняя конечность, лопатка и ключица) в мирное время чаще выполняются по онкологическим показаниям.



Общие принципы ампутаций верхней конечности:

- Важно сохранить максимальную длину конечности;
- Реампутация не является ошибкой;
- Точно определить границы жизнеспособных тканей в **остром периоде травмы, особенно минно-взрывной и огнестрельной травмы, или сосудистой катастрофы не всегда возможно.**
- Не всегда нужно стремиться к полному первичному закрытию культи раны - для сохранения длины конечности могут использоваться этапные реконструктивные операции по поводу закрытия дефектов мягких тканей, купирования остеомиелита.

Культи верхней конечности может быть удлинена методом дистракционного остеогенеза (по Г.А.Илизарову) с использованием мягкотканых микрососудистых лоскутов. С другой стороны, иногда может потребоваться укорачивающая остеотомия.

Часто даже совсем небольшая культя дистальнее локтевого сустава при протезировании оказывается более функциональной, чем при длинной ампутации выше локтевого сустава.

Ампутации на уровне предплечья позволяют использовать быстроразвивающиеся бионические экзопротезы, которые используют миоэлектрический принцип. Электромиографические сигналы позволяют осуществлять движения частями бионического протеза только в одной плоскости (сгибание/разгибание), при этом методики направленной мышечной реиннервации (Targeted muscle reinnervation – TMR, рис. 70) позволяют пациенту более эффективно и интуитивно использовать бионические протезы.

Осложнения после ампутации верхней конечности встречаются у 13% пациентов [18]. Сообщалось о фантомных болях более чем у 50% пациентов, однако это осложнение у ампутантов верхней конечности клинически протекает менее ярко, чем после ампутаций нижней конечности. По возможности при ампутациях на уровне верхней конечности должны использоваться миодез, миопластика и миофасциальное закрытие.

Ампутации дистальных фаланг

Независимо от того, выполняется ли ампутация первично или вторично, необходимо соблюдать определенные принципы, чтобы получить безболезненную и функциональную культю. Ладонный кожный лоскут должен быть достаточно длинным, чтобы покрывать ладонную поверхность и торцы костных структур и соединяться с дорсальным лоскутом без натяжения. Концы пальцевых нервов следует осторожно отделить от ладонного лоскута, аккуратно натянуть, чтобы не разорвать более проксимальные аксоны, и резецировать не менее чем на 6 мм проксимальнее конца мягкотканного лоскута. При ампутации на уровне пальцев невриномы неизбежны, но для того, чтобы они были менее болезненными, концы нервов должны быть оставлены в наибольшем массиве мягких тканей. Когда рубцевание или кожный дефект делает невозможным формирование классического лоскута, можно импровизировать лоскут другой формы, но в любом случае торец резецированной кости должен быть укрыт максимально адекватно и полнослойно. Сухожилия сгибателей

и разгибателей следует отвести дистально, разделить и дать возможность ретрагироваться проксимально. При экзартикуляции следует контурировать выступы костных мышечков, чтобы избежать утолщения культи. Перед закрытием раны необходимо снять жгут и добиться гемостаза.

Варианты хирургической техники ампутации ногтевых фаланг заметно различаются в зависимости от объема и формы утраченной кожи, глубины дефекта мягких тканей и характера повреждения кости (была ли фаланга обнажена или частично ампутирована, рис. 32).

Повреждения только с потерей кожи могут заживать вторичным натяжением или могут быть закрыты кожным трансплантатом. При этом нужно оценивать перспективу заживления вторичным натяжением, которое может в большинстве случаев обеспечить эквивалентное сохранение чувствительности и функции. Если размер кожного дефекта велик, то следует прибегнуть к одному из многочисленных вариантов кожных лоскутов.

Для покрытия можно использовать свободный кожный трансплантат, при этом следует учитывать низкий уровень восстановления чувствительности. Часто бывает достаточно расщепленного трансплантата, если кость лишь слегка обнажена и после резекции ее торец укрывается подкожно-жировой клетчаткой. Такой трансплантат в процессе заживления раны сжимается и в конечном итоге становится примерно вдвое меньше своего первоначального размера. В ряде случаев возможно применение полнослойного трансплантата из других поврежденных частей кисти, но при этом нужно удалить жировой слой.

Также возможно восстановление ампутированной части кончика пальца и реконструкция методом свободного трансплантата или колпачка. Данная процедура требует удаления костных остатков и частичного удаления жирового слоя перед фиксацией в реципиентном месте.

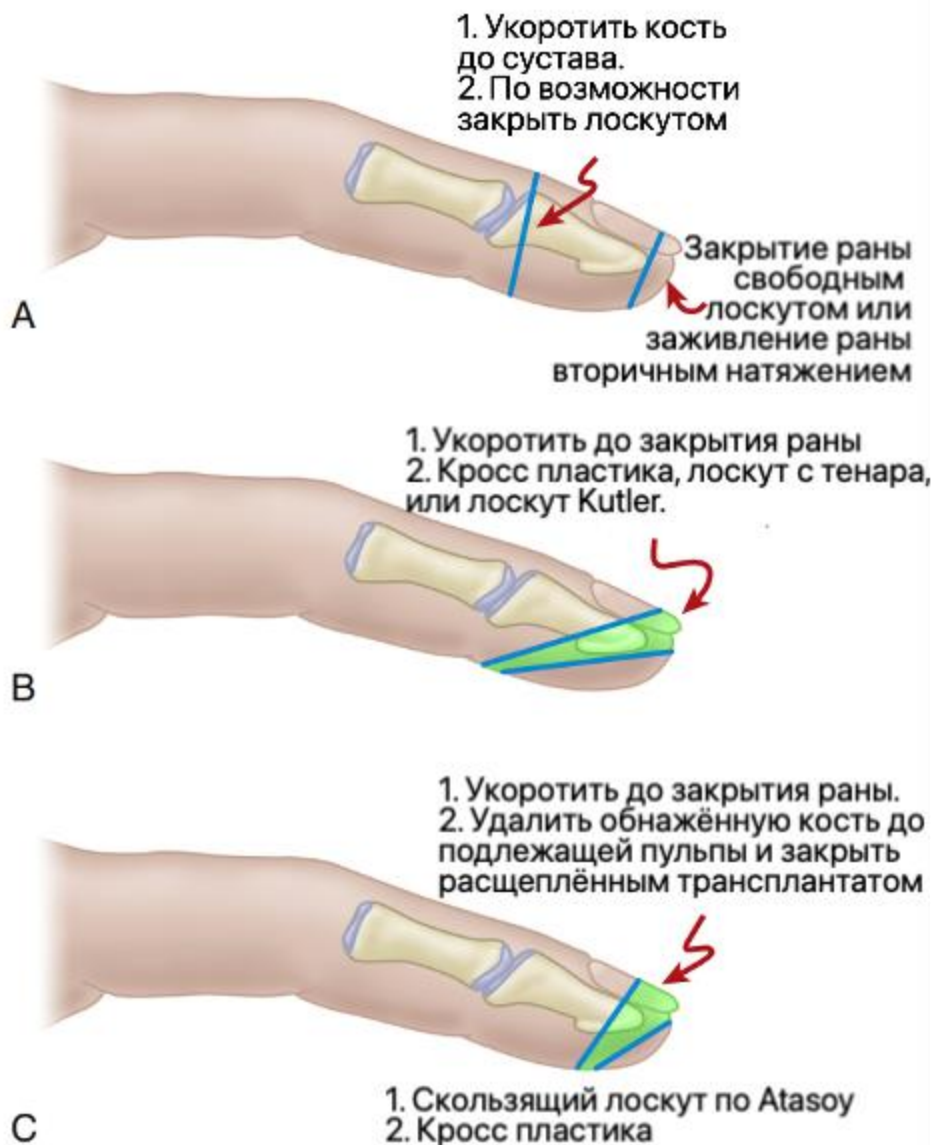


Рисунок 32. Алгоритм выбора при различных уровнях травматического повреждения. А. Для ампутаций на более дистальных уровнях применяется свободный расщепленный трансплантат; на более проксимальных уровнях кость укорачивается, чтобы обеспечить закрытие, или, если необходима длина, можно использовать дорсальные лоскуты. В. Для ампутации через зеленую зону кость можно укоротить, чтобы можно было закрыть ее, или можно использовать перекрестный лоскут или лоскут тенара. С. При ампутации через зеленую область кость может быть укорочена, чтобы обеспечить закрытие, обнаженная кость может быть резецирована и может быть применен расщепленный трансплантат; можно использовать лоскуты Катлера или лоскут с перекрецивающимися пальцами. У маленьких детей кончики пальцев обычно заживают без трансплантатов. Иллюстрация с изменениями [18].

Если имеется глубокий мягкотканый дефект и требуется закрыть обнаженные сухожилия, кость, можно использовать различные лоскуты или трансплантаты. Часто используют дистально сдвигаемые лоскуты: двойной латеральный V-Y лоскут Катлера [46] (рис. 33) или латеральный V-Y лоскут Atasoy (рис. 34). Они позволяют закрыть сравнительно небольшой по объему дефект. При более обширных травмах, когда палец ампутирован проксимальнее ногтевого ложа, лучше использовать дорсальный лоскут (рис. 35).

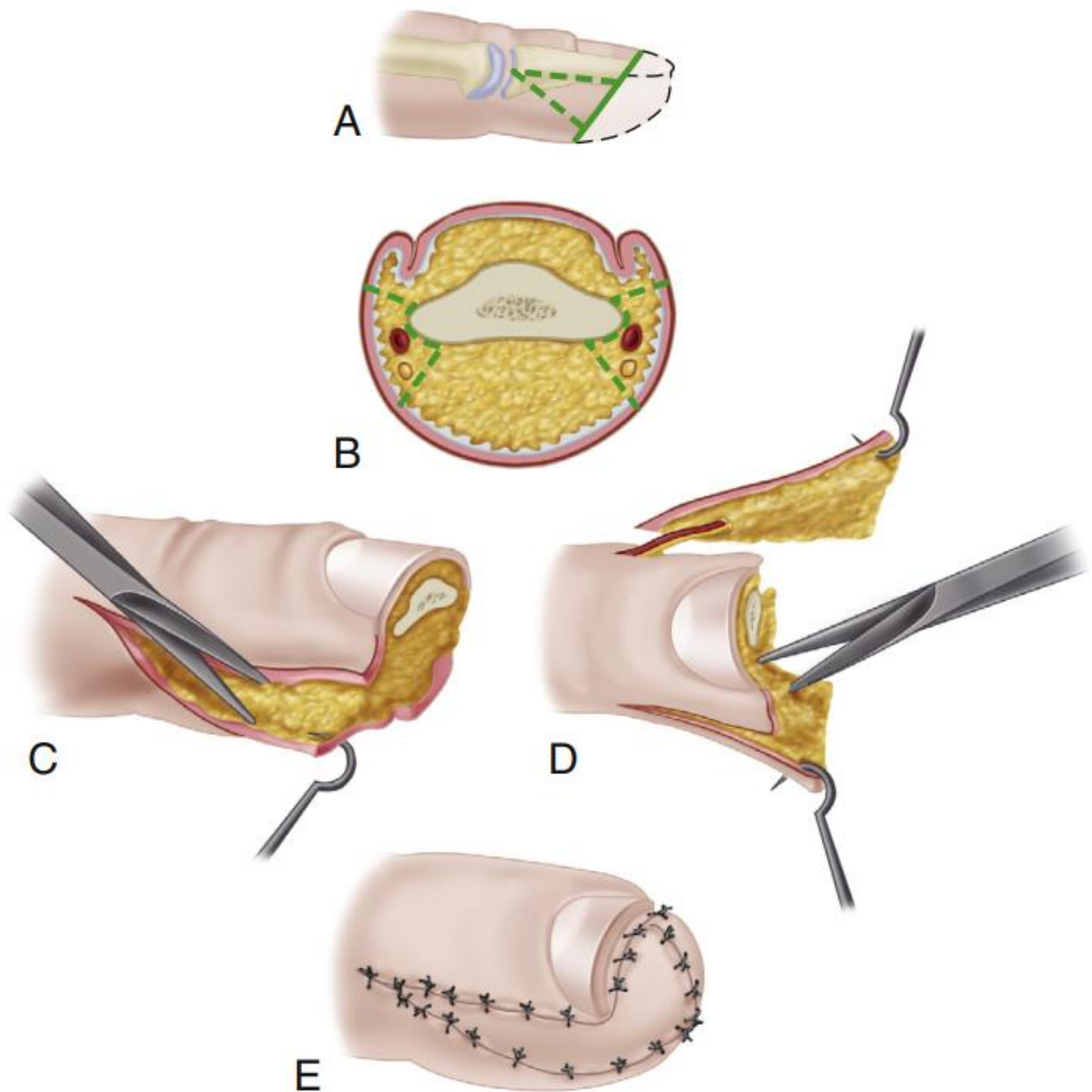


Рисунок 33. Лоскут Катлера – этапы операции [46].

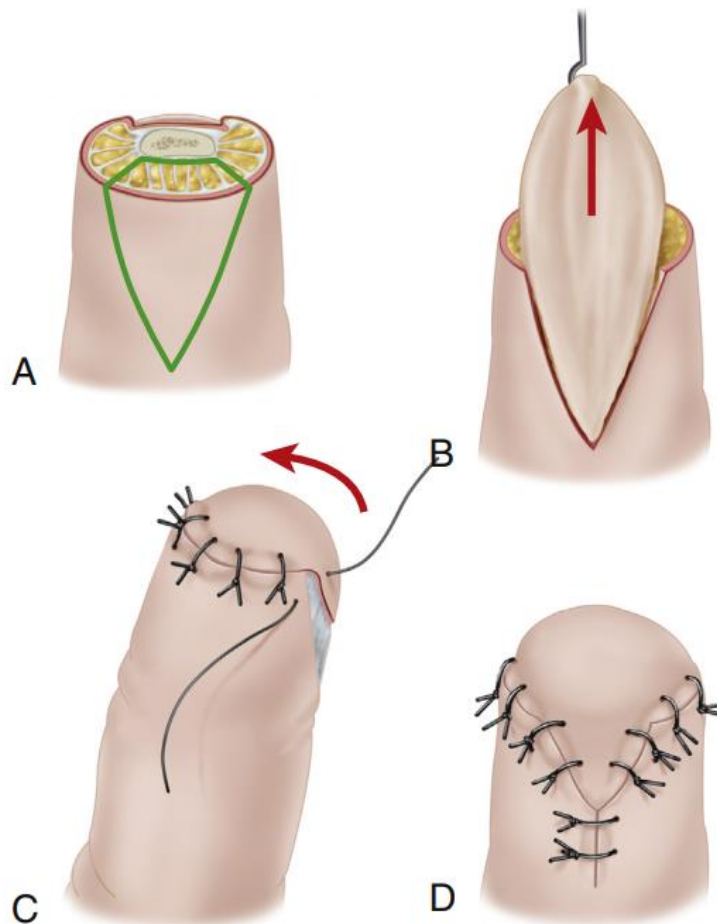


Рисунок 34. Лоскут Atasoy (V-Y методика). Этапы операции.

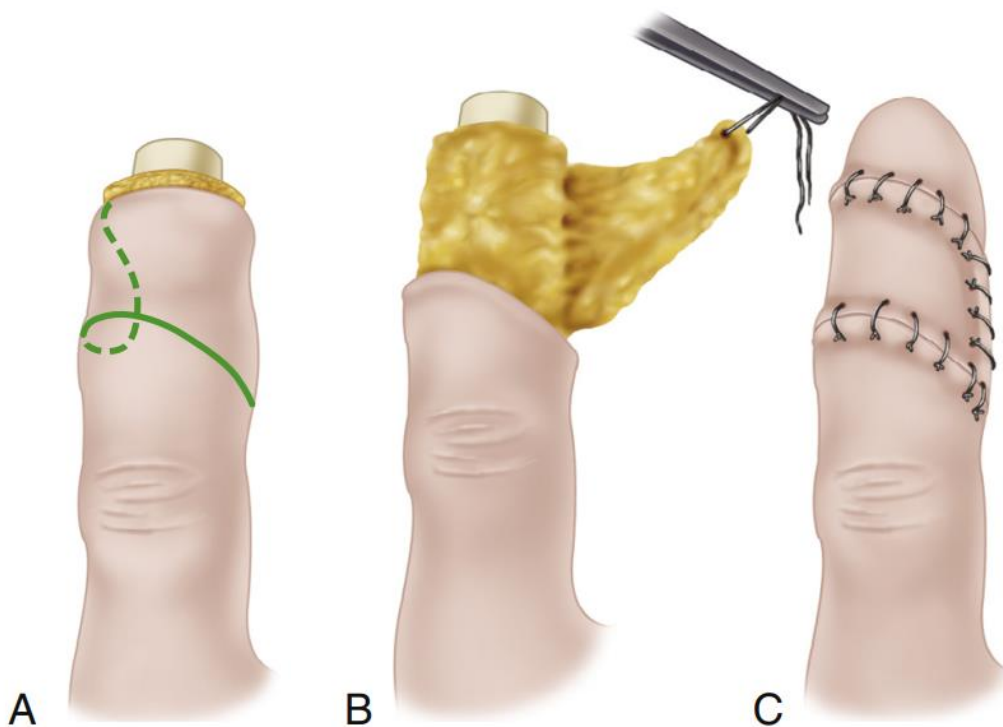


Рисунок 35. Дорсальный лоскут. Этапы операции. Иллюстрация с изменениями [18].

Дорсальные дефекты можно устранить с помощью адипофасциальных поворотных лоскутов, в которых проксимальные подкожные адипофасциальные ткани переворачиваются дистально над васкуляризированной зоной той же ткани (рис. 36). Преимущества техники закрытия лоскута с того же пальца заключаются в отсутствии необходимости во второй операции по разделению лоскута (как в случае с перекрестным лоскутом), предотвращении тугоподвижности соседних пальцев (особенно у пациентов с сопутствующими артритическими состояниями).

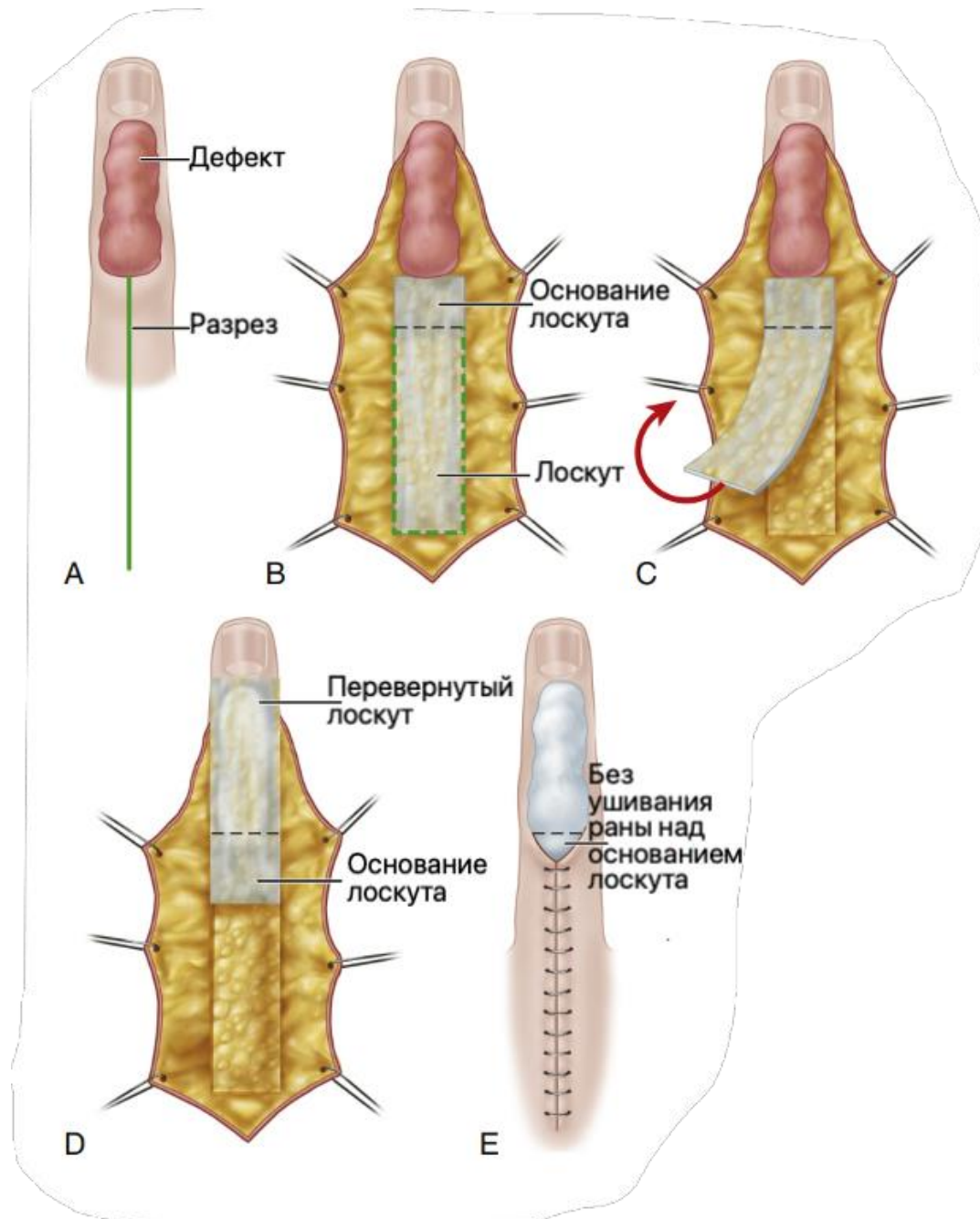


Рисунок 36. Адипофасциальный поворотный лоскут. Этапы операции. Иллюстрация с изменениями [18].

Перекрестный лоскут обеспечивает превосходное покрытие, но может сопровождаться тугоподвижностью не только вовлеченного пальца, но и пальца-донора. Этот тип покрытия требует двухэтапной операции и расщепленного трансплантата для ликвидации донорской раны.

Лоскут тенара также требует операции в два этапа. Обычно он не покрывает такой большой дефект, как перекрестный лоскут и иногда сопровождается болезненностью донорского участка. Однако его преимущество заключается в том, что он напрямую задействует только один палец.

Альтернативой лоскуту тенара является метод ладонного кармана, при котором дистальный кончик пальца (за исключением большого пальца) может быть погружен в ипсилатеральную ладонь. Палец извлекают из кармана через 16-20 суток после операции. По данным J. Arata и соавт. результаты были успешными у 13 из 16 пациентов [19].

Локальный сосудисто-нервный островковый лоскут на ножке может быть перемещен дистально, он обеспечивает хорошую подушечку с нормальной чувствительностью. Сообщалось о лоскутах размером $2 \times 1,5 \text{ см}^2$ и о возможности смещения на 18 мм. Реверсивные островковые лоскуты на ножке требуют длительной диссекции, но обеспечивают отличное дистальное покрытие и применимы для дорсальных и ладонных дефектов (рис. 37). Болезненность донорского участка может быть снижена при реверсивном островковом лоскуте на ножке, в котором используются только подкожные элементы. Сравнительные исследования не показали существенных различий между двумя этими лоскутами через 12 месяцев.

Полнослойный перенос мягких тканей на мизинец может быть выполнен с использованием локтевого гипотенарного лоскута. Этот реверсивный лоскут основан на локтевой пальцевой артерии и может использоваться для обеспечения чувствительности, когда в кожный лоскут включена дорсальная сенсорная ветвь локтевого нерва (рис. 38). Исторически для улучшения общих функциональных и косметических результатов дистальных ампутаций использовались эпониальные лоскуты (рис. 39).

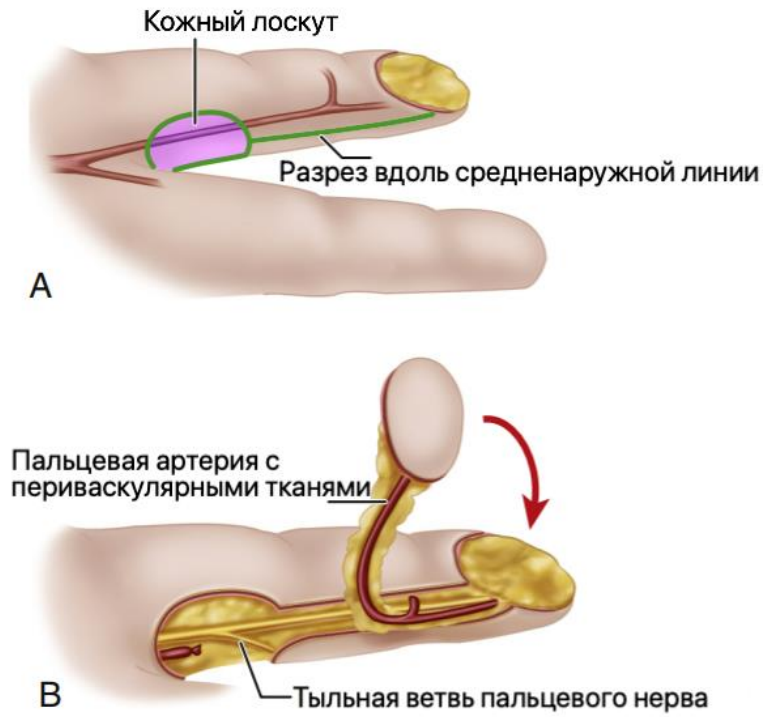


Рисунок 37 Реверсивный островковый лоскут на сосудистой ножке пальцевой артерии. Иллюстрация с изменениями [18].

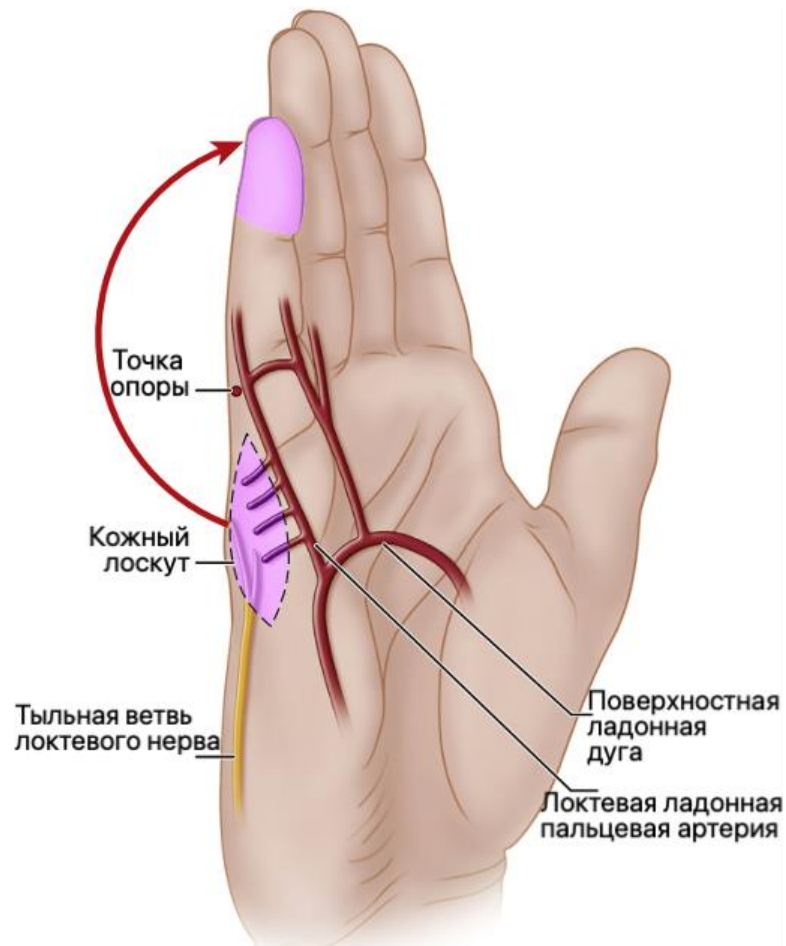


Рисунок 38. Реверсивный локтевой лоскут гипотенара. Иллюстрация с изменениями [18].

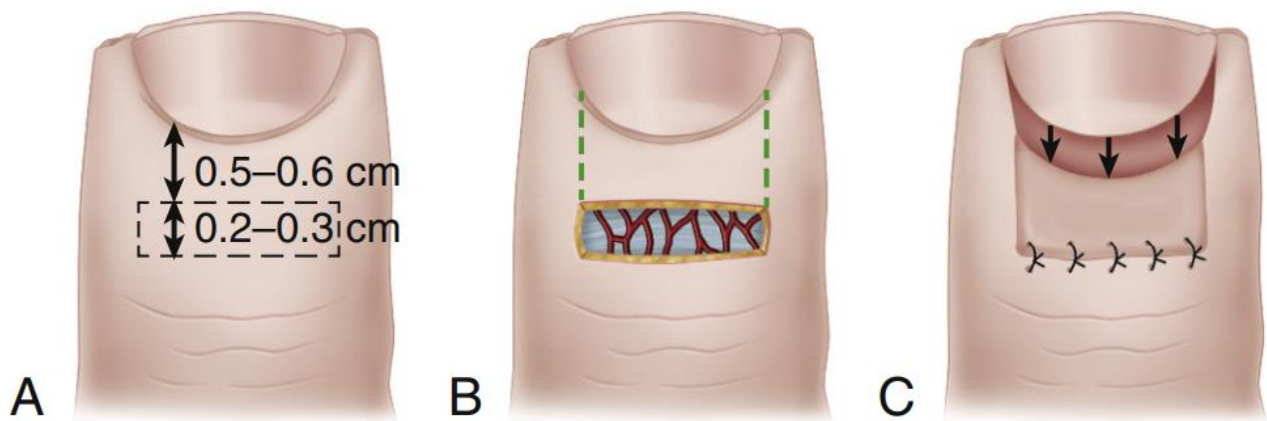


Рисунок 39. Эпонихальный лоскут по Peterson [61].

В настоящее время нет научных данных о преимуществе того или иного лоскута, важен сам факт адекватной мягкотканной реконструкции, которая в случае успеха позволяет получить хорошие или отличные результаты с минимальным влиянием на способность выполнять повседневные действия или качество жизни.

Дефекты кончиков ногтевых фаланг третьего, четвертого пальцев могут быть реконструированы лоскутом тенара. В качестве осложнений при таком выборе могут возникнуть болезненность донорского участка и сгибательные контрактуры проксимальных межфаланговых суставов, поэтому длительность этапа фиксации к лоскуту в донорском месте не должна превышать трех недель.

Удерживая большой палец в отведении, сгибают поврежденный палец так, чтобы его кончик коснулся середины возвышения тенара. На возвышении тенара намечают лоскут, который в приподнятом состоянии достаточно велик, чтобы закрыть дефект, и правильно расположен. Прижатие окровавленной культи поврежденного пальца к коже тенара очерчивает пятном крови размер дефекта, подлежащего закрытию (рис. 40 А, В). Выделяют лоскут, включив в него как можно больше подкожной жировой клетчатки. Необходимо соблюдать осторожность и не оказывать на лоскут давления инструментом. Лоскут делают достаточно широким, чтобы при пришивании к выпуклому кончику пальца он не находился под натяжением. Его длина должна быть не более чем в два раза больше ширины. Донорская рана часто может быть закрыта первично, без дополнительной пластики.

Дистальный конец лоскута прикрепляют к обрезанному краю ногтевой пластинки швами, проведенными непосредственно через ногтевую пластинку. Боковые края лоскута должны соответствовать краям дефекта, но во избежание нарушения кровообращения в лоскуте к пальцу, подшивают только самые дистальные их части. Не допускается смятие лоскута и пережатие его сосудов (рис. 40 С, D).

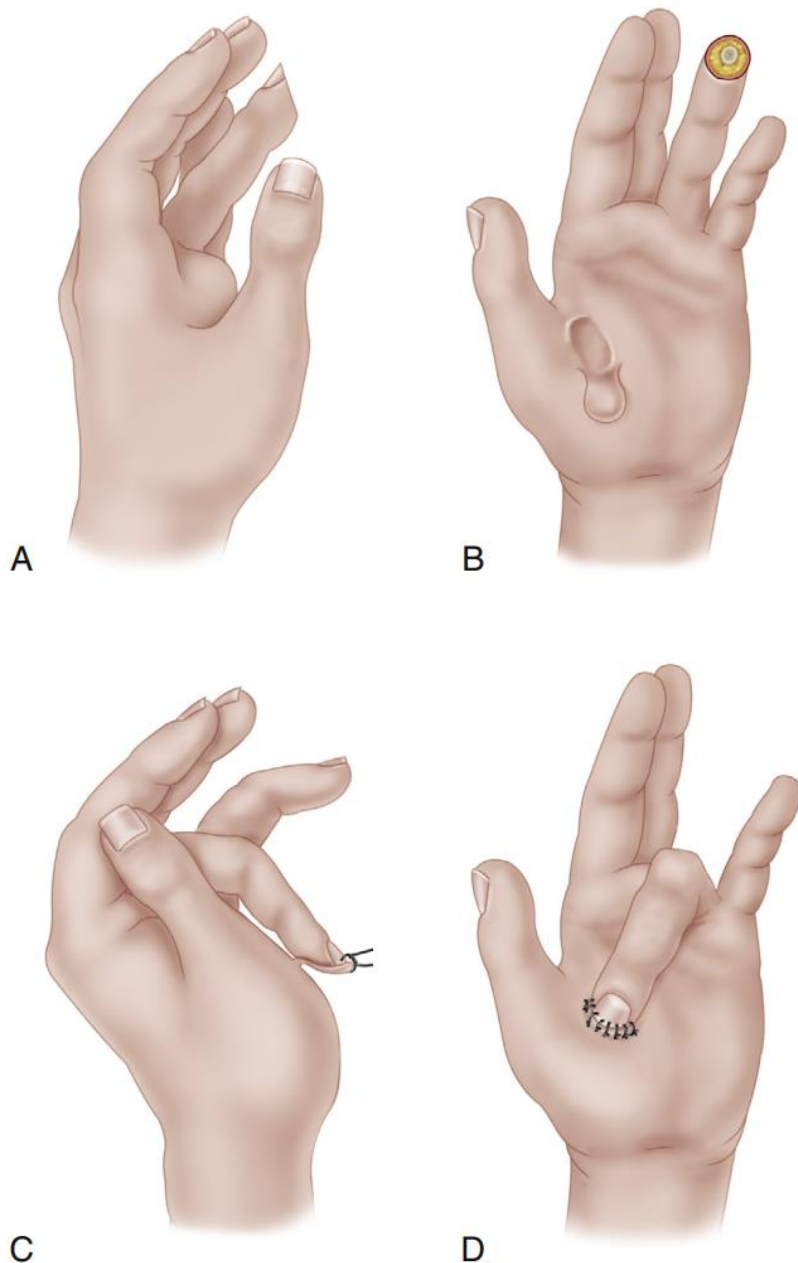


Рисунок 40. Лоскут тенара при ампутации кончика пальца.

А. Кончик безымянного пальца был ампутирован.

Б. Палец согнут так, что его кончик касается середины возвышения тенара, очерчивает лоскут тенара.

С. Фиксация лоскута к пальцу.

Д. Конец лоскута прикреплен к пальцу швами, пропущенными через ногтевую пластинку. Иллюстрация с изменениями [18].

Выполняют контроль гемостаза, позиции лоскута и пальца, накладывают мягкую влажную марлевую повязку с небольшим, легким давлением, повторяя контуры кончика пальца и лоскута. Палец иммобилизируют с помощью тейпов, клейких бинтов и т.п., кистевой сустав иммобилизируют лонгетой.

После операции на четвертые сутки делают перевязку, накладывают сухую повязку, которую меняют каждые 1–2 дня. На этом этапе важна сухость, поэтому частично область реконструкции можно оставить открытой, свободной от повязки. Через две недели основание лоскута отсекают, края лоскута подшивают в реципиентном месте. Со временем контуры дистальной фаланги и тенара ауторе моделируются.

Для восстановления чувствительности может использоваться локальный антеградный нейрососудистый островковый лоскут. Делают срединный разрез с каждой стороны пальца (или большого пальца), начиная дистально от дефекта и продолжая проксимально до уровня проксимального межфалангового сустава или межфалангового сустава большого пальца. С каждой стороны, начиная проксимально, осторожно рассекают сосудисто-нервный пучок дистально до уровня, выбранного для проксимального края трансплантата (рис. 41А). Здесь делают поперечный ладонный разрез кожи и подкожной клетчатки, но тщательно защищают сосудисто-нервные пучки (рис. 41В). При необходимости делают еще один поперечный разрез по краю дефекта, освобождая прямоугольный островок кожи и подлежащей жировой клетчатки, к которым прикрепляются два сосудисто-нервных пучка. Аккуратно смещают лоскут дистально и помещают его над дефектом (рис. 41С), избегая чрезмерного натяжения. Если натяжение нарушает кровообращение в лоскуте, выполняют проксимальный релиз и/или сгибают дистальный межфаланговый сустав. Лоскут подшивают на месте узловыми небольшими нерассасывающимися швами. Донорскую рану на ладонной поверхности пальца закрывают свободным полнослойным трансплантатом.

Аккуратно накладывают контурные стерильные повязки (пропитанные глицерином ватные тампоны), избегая избыточного давления на сосудисто-нервные пучки.

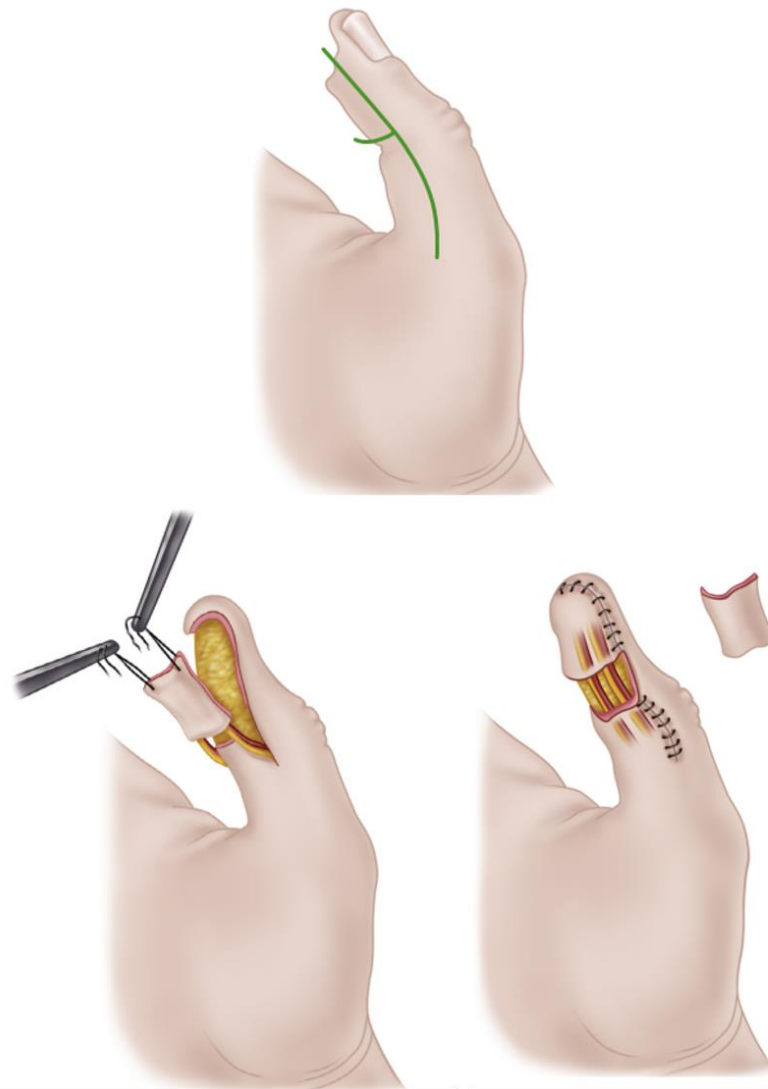


Рисунок 41. Нейрососудистый островковый лоскут. Иллюстрация с изменениями [18].

Ампутации первого пальца

Применительно к большому пальцу, в отличие от остальных, чрезвычайно важно сохранить длину – при частичной травматической ампутации большого пальца не следует рассматривать реампутацию на более проксимальном уровне как способ закрытия раны. Рана должна быть закрыта в первую очередь свободным трансплантатом, транспозицией лоскута на ножке (описано ниже), местным или дистантным лоскутом.

Если необходим лоскут, предпочтительнее брать его с тыльной поверхности кисти, указательного или среднего пальца. Лоскут из одной из этих областей обеспечивает устойчивую сенсорную функцию, хотя, к сожалению, она все-таки далека от нормальной.

Закрытие ладонной поверхности большого пальца абдоминальным лоскутом противопоказано: даже когда лоскут тонкий, структура кожи и подкожножировой клетчатки абдоминальной области не позволяют выполнить щипковую функцию кисти, потому что они не имеют фиброзных перегородок и смещаются под давлением. Когда кожа и подкожная клетчатка, включая все нервные элементы, утрачены на значительной площади большого пальца, может быть показана пересадка нейрососудистого островкового лоскута или других лоскутов, описанных выше в подглаве, посвященной ампутациям дистальных фаланг.

Для реконструкции первого пальца относительно прост расширенный местный нейрососудистый лоскут на широком проксимальном основании (рис. 42). Эта или иная пластика может быть выполнена как первично (предпочтительно), так и вторично с целью сохранения максимальной длины первого пальца.

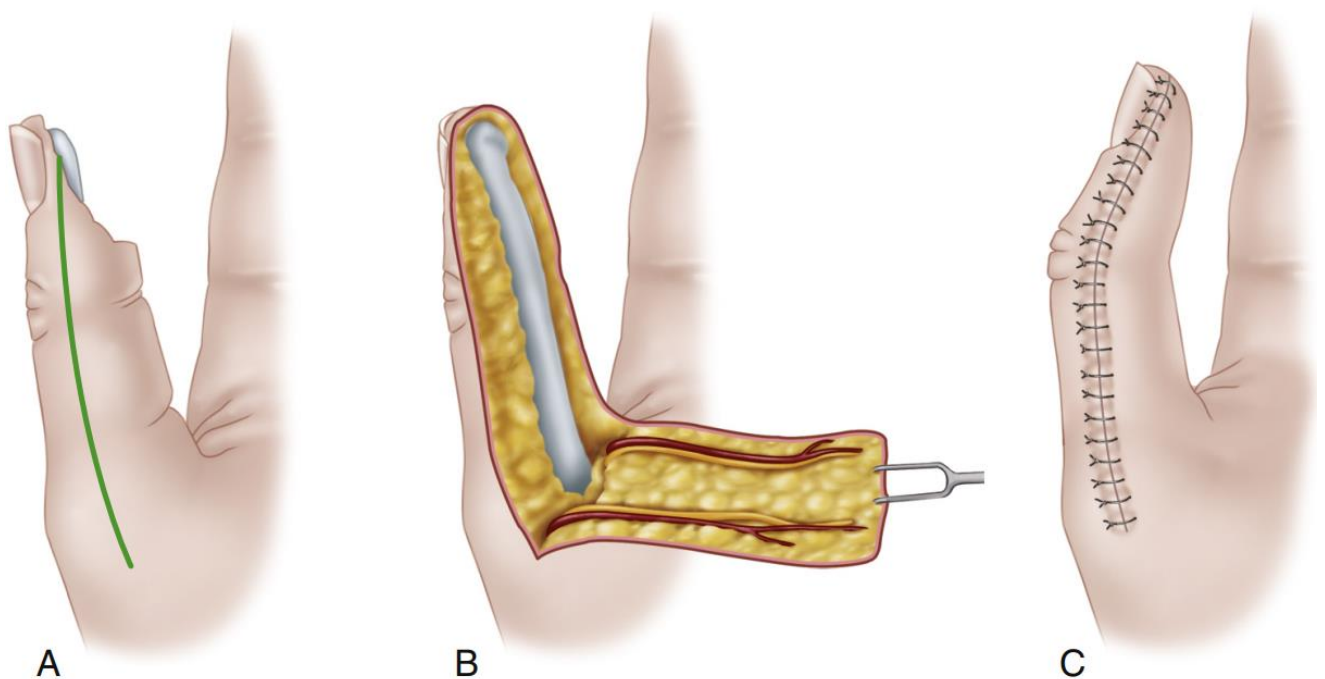


Рисунок 42. Реконструкция дефекта первого пальца несвободным нейрососудистым лоскутом на широком проксимальном основании – после фиксации лоскута в реципиентном ложе палец фиксируют в положении сгибания на 3 недели. Иллюстрация с изменениями [18].

Единственный случай, когда возможно укорочение первого пальца для закрытия раны – это травматическая ампутация, при которой остается только проксимальная фаланга. В таком случае возможна укорачивающая остеотомия фаланги на уровне диафиза по типу Z.

Если травматическая ампутация произошла на уровне пястно-фалангового сустава или проксимальнее, и невозможна реплантация, может быть показана реконструкция первого пальца (варианты поллицизации будут описаны ниже).

Ампутации нескольких пальцев

При нереплантируемых частичных ампутациях всех пальцев сохранение оставшейся длины пальцев гораздо важнее, чем при ампутации одного пальца. Любая оставшаяся культя мизинца должна играть важную роль в хвате кисти с интактным первым пальцем, и эту функцию можно улучшить примерно в два раза, если рассечь поперечную пястную связку между четвертым и пятым лучами.

При частичной ампутации всех пальцев и большого пальца функцию можно улучшить за счет относительного удлинения пальцев и их мобилизации: функцию большого пальца можно улучшить путем углубления мягкотканного пространства между первым и вторым лучами по типу Z-пластики, а также путем остеотомии первой и пятой пястных костей и поворота их дистальных фрагментов друг к другу (рис. 43). При этом, при необходимости, можно наклонить пятую пястную кость к большому пальцу для сближения и более эффективного хвата. Если первый запястно-пястный сустав функционирует, но первая пястная кость довольно короткая, вторую пястную кость можно транспонировать в первую, чтобы удлинить ее, расширить и углубить пространство между первым и вторым лучами.

При полной ампутации всех пальцев, если неповрежденный большой палец не может легко дотянуться до головки пятой пястной кости, полезна фалангизация пятой пястной кости. В ходе этой операции четвертая пястная кость резецируется, а пятая остеотомируется, ротируется и отделяется от остальной части ладони. Также полезно удлинение пятой пястной кости.

При полной ампутации всех пальцев и большого пальца на уровне шеек пястных костей, функцию может улучшить фалангизация отдельных пястных

костей: четвертая пястная кость резецируется, чтобы увеличить амплитуду движения пятой, и функция пятой пястной кости дополнительно улучшается путем остеотомии пястной кости, при которой дистальный фрагмент ротируется в радиальном направлении и сгибается. Вторая пястная кость резецируется у основания, но для сохранения места прикрепления приводящей мышцы пальца третья пястная кость не резецируется.

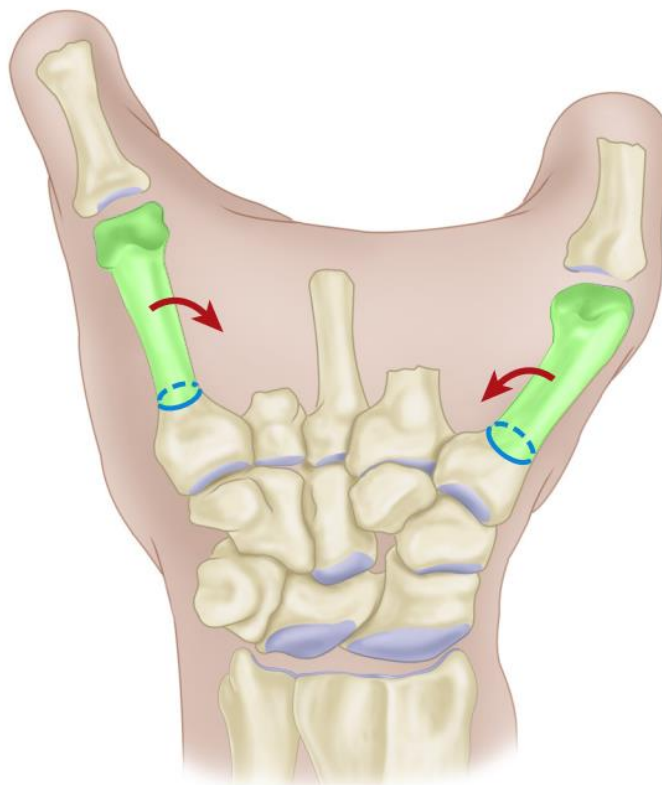


Рисунок 43. Остеотомия первой и пятой пястных костей при множественной ампутации пальцев – лучи ротируются и наклоняются друг к другу. Иллюстрация с изменениями [18].

Когда ампутация произошла на уровне середины диафиза пястной кости, захват, вероятно, не может быть восстановлен, но можно выполнить крючковидную культю кисти, согнув культю в запястье.

Ампутации кисти

Когда это возможно, транскарпальная ампутация или экзартикуляция запястья предпочтительнее ампутации через предплечье, так как сохранение дистального лучелоктевого сустава позволяет выполнять пронацию и супинацию. Хотя только 50% любой пронации и супинации передается на протез, эти движения чрезвычайно ценны для пациента и необходимо приложить все усилия для их сохранения.

При транскарпальных ампутациях также следует сохранять сгибание и разгибание в лучезапястном суставе, чтобы эти движения также можно было использовать вместе с экзопротезом.

Несмотря на сложность, протезирование транскарпальных культей вполне возможно. По сравнению с более проксимальными ампутациями длинный рычаг, который дает ампутация на уровне запястья, значительно увеличивает функциональность после экзопротезирования.

Ампутации на уровне запястья

Формируют длинный ладонный и короткий тыльный кожные лоскуты в соотношении 2:1. Рекомендуется использовать более толстую кожу ладонной поверхности, насколько это возможно конфигурацией дефекта. Лоскуты рассекают проксимально до уровня предполагаемого опиления кости.

Выделяют сухожилия сгибателей и разгибателей пальцев, далее их пересекают на возможно проксимальном уровне, обеспечивая их ретракцию в предплечье. Определяют сухожилия сгибателей и разгибателей запястья, освобождают места их прикрепления с дальнейшим пересечением на уровне опиления кости. Выделяют срединный, локтевой нервы и ветви лучевого нерва. Нервы пересекают максимально проксимально, значительно выше конца культы, чтобы избежать болезненной невромы. Непосредственно проксимальнее уровня предполагаемого опиления кости перевязывают отдельно лучевую и локтевую артерии. Выполняют резекцию кости и обрабатывают края опиления до получения гладких и округлых краев. Выполняют рефиксацию сухожилий сгибателей и разгибателей запястья к оставшимся костям запястья, чтобы сохранить активное движение запястья. Узловыми нерассасывающимися швами ушивают подкожную клетчатку и кожу на конце культы, устанавливают дренажную трубку.

Экзартикуляция на уровне кистевого сустава

Формируются длинный ладонный и короткий тыльный кожные лоскуты (рис. 44А). Начинают разрез на 1,5 см дистальнее лучевого шиловидного отростка, проводят его дистально и через ладонь, изгибают его проксимально, чтобы закончить на 1,5 см дистальнее локтевого шиловидного отростка.

Формируется короткий тыльный кожный лоскут, соединив два конца ладонного разреза на тыльной стороне кисти; при необходимости могут быть сформированы атипичные лоскуты, чтобы избежать ампутации на более проксимальном уровне. Кожные лоскуты вместе с подкожной клетчаткой и фасцией отводят проксимальнее лучезапястного сустава.

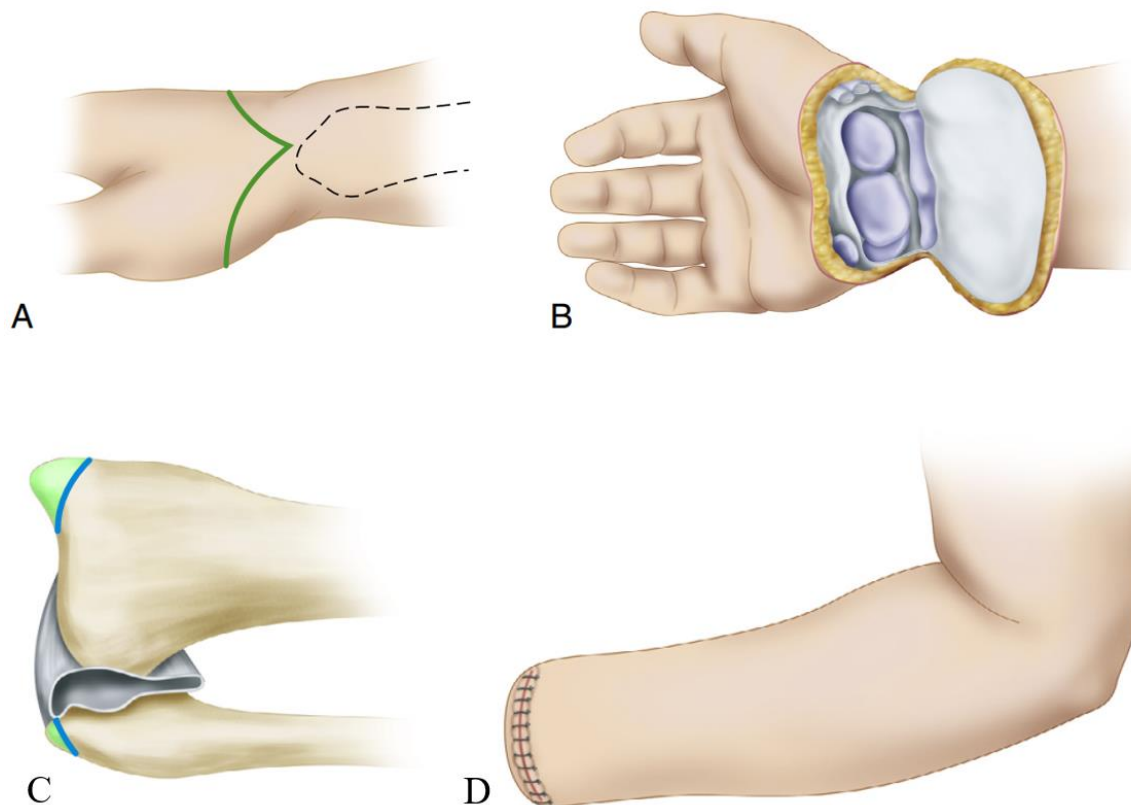


Рисунок 44. Экзартикуляция на уровне кистевого сустава, этапы операции, пояснения в тексте. Иллюстрация с изменениями [18].

Проксимальнее сустава необходимо определить, перевязать и разделить лучевую и локтевую артерии. Определяют и выводят с осторожностью дистально в рану срединный, локтевой и лучевой нервы, которые пересекаются так, чтобы они втянулись проксимальнее уровня ампутации. Также определяют поверхностный лучевой нерв, ладонную кожную ветвь и дорсальный локтевой кожный нерв, которые необходимо сохранить для обеспечения чувствительности остаточной культи кожи.

На проксимальном уровне разделяют все сухожилия и выполняют тенodesис сухожилий сгибателей и разгибателей. Разрезают капсулу лучезапястного сустава по окружности, завершая экзартикуляцию (рис. 44В).

Лучевой и локтевой шиловидные отростки по возможности необходимо сохранить, если они не препятствуют закрытию раны без натяжения. В противном

случае необходима их резекция. Опилы всех костей обрабатывают до получения гладких и округлых краев. Для сохранения нормальной пронации и супинации предплечья и предотвращения появления болей в суставе необходимо обратить особое внимание на бережное отношение к дистальному лучелоктевому суставу, включая треугольную связку (рис. 44D)

Лоскуты сшивают узловыми нерассасывающимися швами, устанавливают дренажную трубку.

Дистальные ампутации предплечья (дистальные трансрадиальные ампутации)

Формируют равные передний и задний кожные лоскуты, начиная их проксимальнее предполагаемого уровня резекции кости (рис. 45А); длину каждого лоскута следует сделать примерно равной половине диаметра предплечья на уровне ампутации. Вместе с кожными лоскутами отсепааровывают подкожную клетчатку и глубокую фасцию проксимальнее уровня резекции кости. Зажимают, дважды перевязывают и разделяют лучевую и локтевую артерии проксимальнее этого уровня.

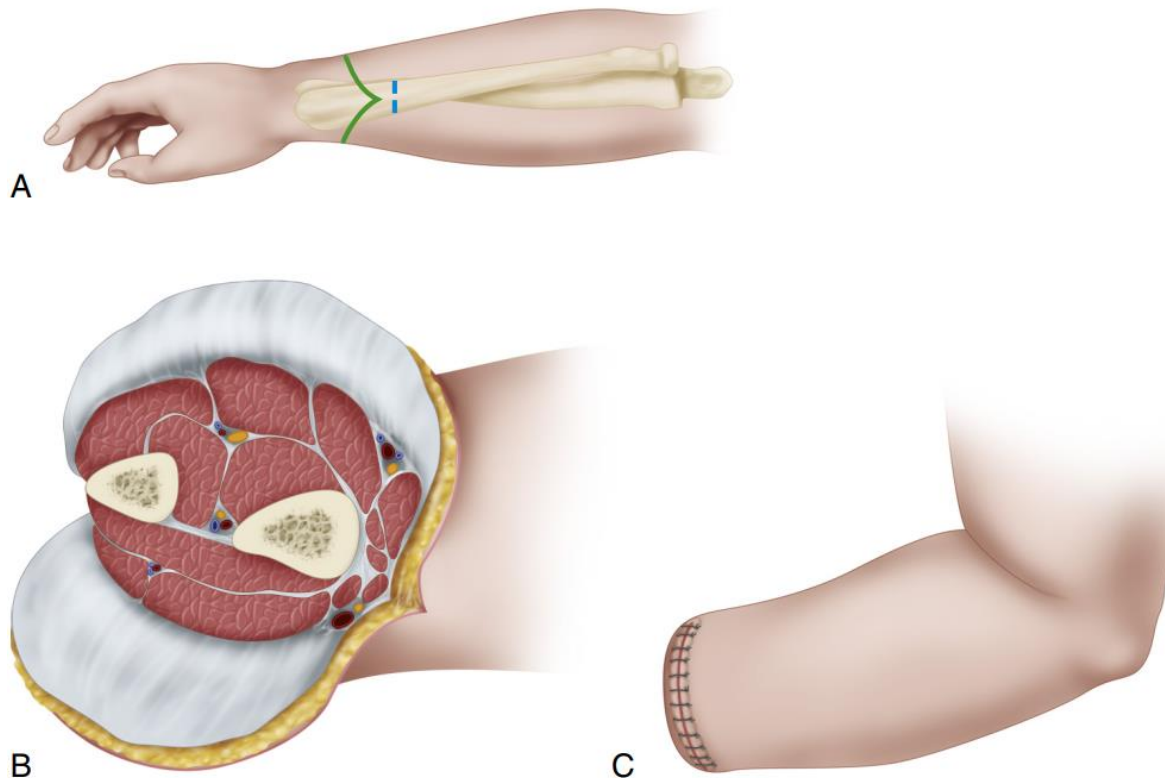


Рисунок 45. Ампутация на уровне нижней трети предплечья, пояснения в тексте. Иллюстрация с изменениями [18].

Необходимо определить лучевой, локтевой и срединный нервы, выделить и рассечь их как можно проксимальнее так, чтобы они хорошо ретрагировались проксимальнее конца культы.

Рассекают мышечные брюшки поперечно дистальнее уровня кости и перемещают мышечный массив тканей между лучевой и локтевой костями. Дистально необходимо использовать квадратный пронатор, а проксимально – одно сухожилие сгибателя и одно сухожилие разгибателя. Мышцы тенодезируют к кости, чтобы предотвратить болезненную конвергенцию и нестабильность.

Выполняют опил лучевой и локтевой костей, все острые края обрабатывают (рис. 45В).

Фасцию ушивают рассасывающимися швами, кожные лоскуты – непрерывными нерассасывающимися (рис. 45С). Предпочтительно использовать аспирационный дренаж.

Вариантно культя может быть сформирована миопластически: после выделения кожных лоскутов и фасции формируется мышечный лоскут из длинных сгибателей пальцев такой длины, чтобы он мог укрыть опил кости и быть фиксированным к фасции дорсально. В ходе этого маневра не следует использовать весь массив мышц сгибателей, так как это приведет к слишком объемной культе.

Проксимальные ампутации предплечья (проксимальные трансрадиальные ампутации)

При наличии неповрежденной кожи формируют передний и задний кожные лоскуты одинаковой длины; при необходимости предпочтительно формирование атипичных лоскутов для избежания более проксимального уровня ампутации. Глубокую фасцию отведут проксимально вместе с кожными лоскутами до уровня предполагаемого опиления кости. Проксимальнее этого уровня выделяют и дважды перевязывают крупные сосуды.

Определяют, вытягивают дистально и пересекают срединный, локтевой и лучевой нервы так, чтобы они ретрагировались.

Разделяют мышечные брюшки поперечно дистальнее уровня секции кости так, чтобы после ретракции они оказались на уровне опиления кости.

Резецируют поперечно лучевую и локтевую кости, опилены сглаживают. Рекомендуется сохранить не менее 5 см локтевой кости. Если требуется более проксимальная остеотомия, необходима транспозиция сухожилия двуглавой мышцы плеча к проксимальной части остаточной локтевой кости.

Узловыми рассасывающимися швами закрывают глубокую фасцию; узловыми нерассасывающимися швами закрывают кожные лоскуты. Устанавливают аспирационный дренаж.

Экзартикуляция на уровне локтевого сустава

Локтевой сустав является удобным для ампутации, так как широкая за счет мышечков плечевой кости культя может быть надежно фиксирована к гильзе протеза с сохранением ротации. При более проксимальных ампутациях ротация плеча транслируется на протез гораздо хуже. В настоящее время, благодаря развитию протезирования, большинство хирургов считают, что экзартикуляция локтевого сустава предпочтительнее более проксимальной ампутации. Кроме того, для сохранения локтевого сустава может быть выполнена укорачивающая остеотомия плечевой кости.

Формируют равные передний и задний кожные лоскуты следующим образом. Начиная проксимально на уровне надмышечков плечевой кости, отводят задний лоскут дистально до точки примерно на 2,5 см дистальнее верхушки олекранона, а передний лоскут — дистально до точки дистальнее места прикрепления сухожилия двуглавой мышцы плеча. При необходимости выкраивают типичные лоскуты. Далее отводят лоскуты проксимально до уровня надмышечков плечевой кости и с медиальной стороны локтевого сустава начинают диссекцию глубоких структур.

Определяют и разделяют *lacertus fibrosus*, освобождают начало мышцосгибателей от медиального надмышечка плечевой кости и отведут мышечный лоскут дистально, чтобы обнажить сосудисто-нервный пучок, который проходит медиальнее сухожилия двуглавой мышцы. Проксимальнее уровня сустава выделяют и дважды перевязывают плечевую артерию.

Срединный нерв аккуратно отводят дистально и острым скальпелем перерезают его проксимально так, чтобы он ретрагировался не менее

чем на 2,5 см проксимальнее линии сустава. Определяют локтевой нерв в его канале кзади от медиального надмыщелка и выполняют нейротомию аналогично. Альтернативно можно применить методику TMR (направленная мышечная реиннервация - Targeted muscle reinnervation, рис. 46), которая более подробно описана в главе, посвященной осложнениям и их профилактике.

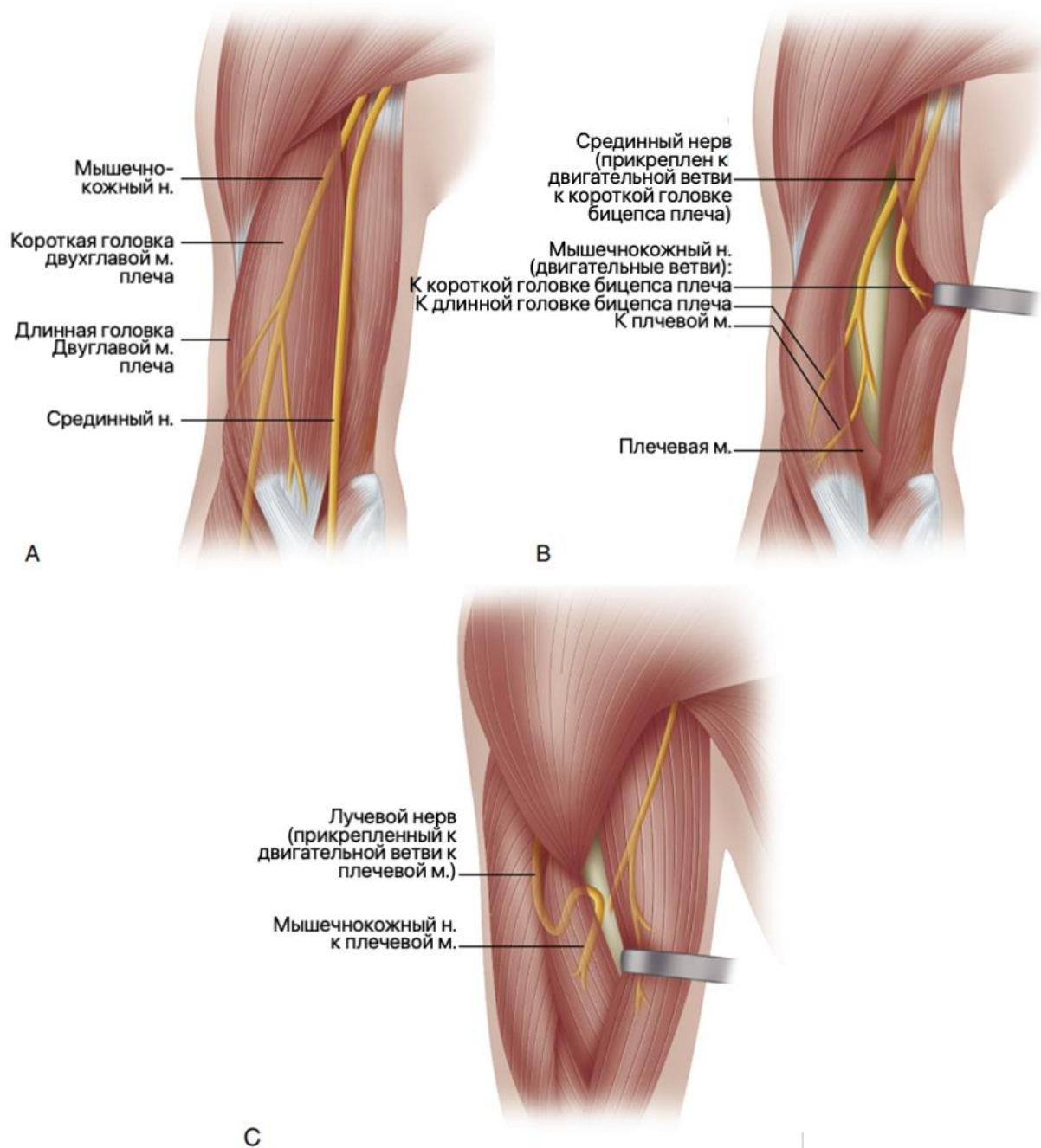


Рисунок 46. TMR (направленная мышечная реиннервация - Targeted muscle reinnervation) при трансхумеральных ампутациях, эзартикуляциях на уровне локтевого сустава. Иллюстрация с изменениями [18].

Место прикрепления сухожилия двуглавой мышцы плеча освобождают от лучевой кости, а место прикрепления сухожилия плечевой мышцы – от венечного отростка локтевой кости.

Лучевой нерв определяют в бороздке между плечевой и плечелучевой мышцами; изолируют его дистально и разделяют далеко проксимально.

Приблизительно на 6,3 см дистальнее линии сустава поперечно делят мускулатуру разгибателя, которая начинается от латерального надмыщелка плечевой кости, и отражают проксимальный конец мышечной массы проксимально.

Заднюю фасцию вместе с сухожилием трехглавой мышцы плеча разделяют возле вершины олекранона, вскрывают переднюю капсулу сустава, чтобы завершить экзартикуляцию и удалить предплечье.

Суставную поверхность плечевой кости необходимо оставить интактной. Сухожилие трехглавой мышцы выводят кпереди и пришивают его сначала к плечевой кости, а затем выполняют миопластику культи плечевой и двуглавыми мышцами.

Формируется тонкий лоскут из массива мышц-разгибателей, оставленных прикрепленными к латеральному надмыщелку плечевой кости, далее его переносят медиально и пришивают к остаткам мышц-сгибателей у медиального надмыщелка. Все костные выступы и обнаженные сухожилия на конце плечевой кости необходимо закрыть, наложив дополнительные швы через надкостницу и мышечный лоскут.

Кожные лоскуты обрезают для плотного закрытия без натяжения и соединяют их края узловыми нерассасывающимися швами с дальнейшим проведением активного аспирационного дренирования.

Ампутации на уровне плеча (трансхумеральные ампутации)

Ампутациями на уровне плеча, или трансхумеральными ампутациями называют ампутации на любом уровне от надмыщелковой области плечевой кости дистально до уровня подмышечной складки проксимально. Более дистальные ампутации, такие как чрезмыщелковая, протезируются и функционируют как экзартикуляции локтевого сустава; ампутации проксимальнее уровня подмышечной складки функционируют как экзартикуляции плеча.

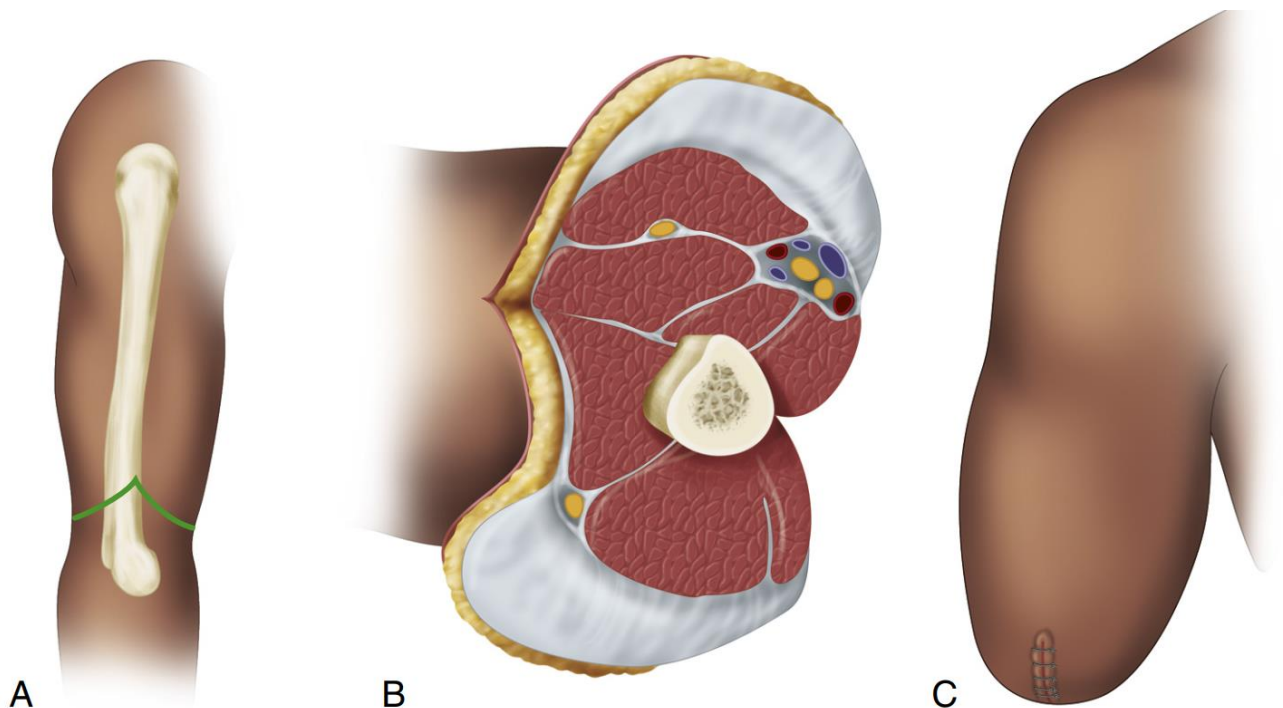
Как и при всех других ампутациях, следует максимально сохранить длину, но есть исключение на уровне мыщелков: если мыщелки плечевой кости

невозможно сохранить, следует выполнить остеотомию плечевой примерно на 3–5 см проксимальнее локтевого сустава, а не стремиться сохранить культю плечевой кости максимальной длины, так как это помешает протезированию.

При проксимальных ампутациях на уровне подмышечной складки или более проксимально важно сохранить проксимальную часть плечевой кости, включая головку, что позволяет в том числе улучшить косметику и повысить стабильность фиксации протеза. Необходимо приложить все усилия, чтобы сохранить от 5 до 7 см проксимального отдела плечевой кости.

Ампутации в надмышцелковой области

Начиная проксимально на уровне предполагаемого опиала кости, необходимо сформировать одинаковые передний и задний кожные лоскуты, каждый длиной в половину диаметра плеча на этом уровне (рис. 47А).



*Рисунок 47. Ампутация на уровне надмышцелков. Пояснения в тексте.
Иллюстрация с изменениями [18].*

Дважды перевязывают и пересекают плечевую артерию непосредственно проксимальнее уровня опиала кости, пересекают срединный, локтевой и лучевой нервы на более высоком уровне так, чтобы они ретрагировались или выполняют TMR (рис. 46).

Передние мышцы плеча пересекают на 2 см дистальнее уровня предполагаемого опиала кости так, чтобы они при ретракции оказались на уровне

опила. Место прикрепления сухожилия трехглавой мышцы Освобождают от локтевого отростка, сохранив фасцию и брюшко трехглавой мышцы в виде длинного лоскута. Этот лоскут отводят проксимально и рассекают надкостницу плечевой кости по окружности на уровне не менее 3-4 см проксимальнее локтевого сустава, чтобы оставить место для локтевого механизма экзопротеза. Кость опиливают на указанном уровне и обрабатывают рашпилем (рис. 47В).

Сухожилие трехглавой мышцы обрезают, чтобы сформировать длинный лоскут, который переносят через конец кости и тенодезируют к плечевой кости с последующей миофасциальной пластикой поверх передних мышц.

Фасцию и мышцы ушивают рассасывающимися швами, кожные лоскуты – нерассасывающимися швами. Применяют активное аспирационное дренирование (рис. 47С).

Ампутации проксимальнее надмышцелковой области

Начиная проксимально на уровне предполагаемого среза кости, формируют равные передний и задний кожные лоскуты, длина каждого из которых немного превышает половину диаметра плеча на этом уровне. Проксимальнее уровня предполагаемого опиления кости дважды перевязывают и пересекают плечевую артерию и вену. Основные нервы определяют, отводят дистально и пересекают на более проксимальном уровне так, чтобы их проксимальные концы ретрагировались. Альтернативно можно применить методику TMR (рис. 46).

Передние мышцы пересекают на 1,5-2 см дистальнее уровня резекции кости так, чтобы они ретрагировались на уровень опиления.

Трехглавую мышцу рассекают на 4-5 см дистальнее уровня опиления кости и отводят ее конец проксимально. Надкостницу разрезают по окружности и выполняют резекцию плечевой кости, с последующей обработкой рашпилем опиления.

Толщину трехглавой мышцы необходимо уменьшить, чтобы сформировать тонкий лоскут, который переносят на конец кости и пришивают к плечевой кости и передней мышечной фасции.

Фасцию ушивают рассасывающимися швами, кожные лоскуты – нерассасывающимися. Применяют активное аспирационное дренирование.

Ампутации в области плечевого сустава

Большинство ампутаций в области плечевого сустава проводят при злокачественных опухолях костей или мягких тканей, которые не поддаются лечению органосохраняющими методами. Реже ампутация в этой области показана при артериальной недостаточности и еще реже при травме или инфекции. Объем ампутации и дизайн кожных лоскутов весьма вариабельны.

Фантомная боль является обычным явлением и, вероятно, лучше всего лечится блокадой проксимального нерва, выполняемой опытным анестезиологом. После таких ампутаций лишь немногие пациенты регулярно пользуются протезами. Если пациент является кандидатом на бионический протез, следует выполнить TMR (рис. 46 с соответствующей адаптацией под более проксимальный уровень).

Ампутации на уровне хирургической шейки плечевой кости

Пациент укладывается на операционном столе на спине с валиком под лопаткой так, чтобы спина находилась под углом 45° к операционному столу.

Разрез кожи начинают спереди на уровне клювовидного отростка и ведут его дистально по переднему краю дельтовидной мышцы до места прикрепления мышцы и по заднему краю мышцы до задней подмышечной складки. Два конца разреза соединяют вторым разрезом, проходящим через подмышечную впадину (Рисунок 48А).

В дельтопекторальной борозде определяют, перевязывают и перерезают головную вену.

Дельтовидную и большую грудную мышцы разделяют и отводят дельтовидную мышцу латерально. Затем разделяют большую грудную мышцу в месте ее прикрепления и отводят медиально.

Необходимо разработать интервал между малой грудной и клювовидно-плечевой мышцами, чтобы обнажить сосудисто-нервный пучок. Подмышечную артерию и вену изолируют, дважды перевязывают и разделяют непосредственно ниже малой грудной мышцы.

Срединный, локтевой, лучевой и кожно-мышечный нервы выделяют, осторожно вытягивают их дистально в рану и рассекают так, чтобы они

ретрагировались проксимальнее малой грудной мышцы (рис. 48В). Если пациент – кандидат на бионический протез, выполняется TMR (рис. 46 с соответствующей адаптацией под более проксимальный уровень).

Дельтовидную мышцу разделяют в месте ее прикрепления и отводят вверх вместе с прикрепленным латеральным кожным лоскутом.

Рядом с местами их прикрепления вокруг борозды сухожилия двуглавой мышцы плеча разделяют большую круглую и широчайшую мышцы спины. В точке на 2 см дистальнее уровня предполагаемого опиления кости отсекают длинную и короткую головки двуглавой, трехглавой и клювовидно-плечевой мышцы. Плечевую кость опиливают на уровне ее шейки и сглаживают культю кости рашпилем (рис. 48С).

Длинную головку трехглавой мышцы, обе головки двуглавой мышцы и клювовидно-плечевую мышцу сшивают над торцом плечевой кости; большую грудную мышцу необходимо повернуть латерально и пришить ее к концу кости (рис. 48D).

Латеральный кожный лоскут и лежащую под ним дельтовидную мышцу необходимо подготовить, чтобы обеспечить точное сближение краев кожи, и сшить края прерывистыми нерассасывающимся швами (рис. 48E). Аспирационный дренаж устанавливается глубоко в межмышечные пространства.

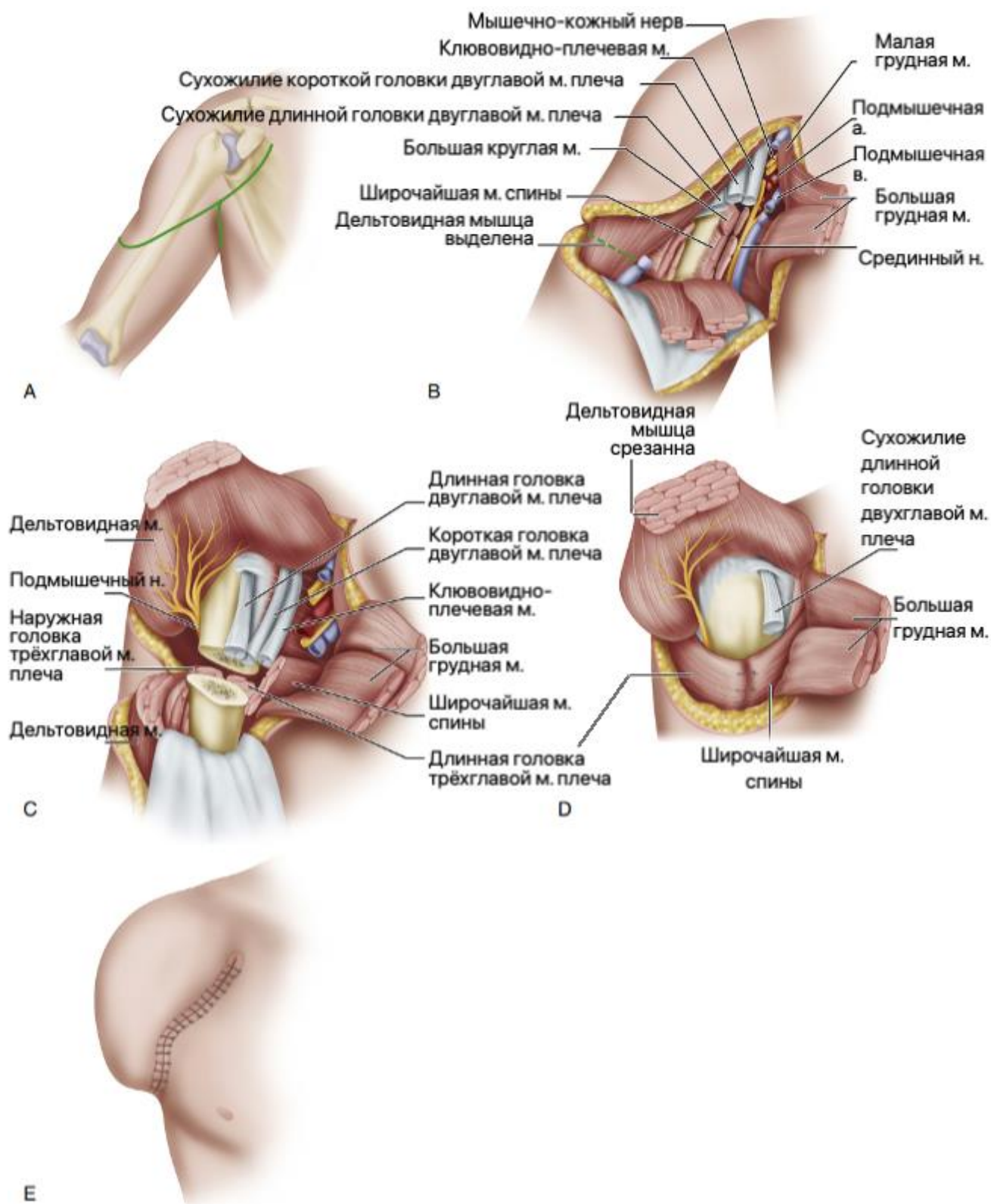


Рисунок 48. Ампутации на уровне хирургической шейки плечевой кости, пояснения в тексте. Иллюстрация с изменениями [18].

Экзартикуляция на уровне плечевого сустава

Пациент укладывается на операционном столе на спине с валиком под лопаткой так, чтобы спина находилась под углом 45° к операционному столу.

Разрез кожи начинают спереди от клювовидного отростка и продолжают его дистально по переднему краю дельтовидной мышцы до места ее прикрепления, а затем вверх по заднему краю мышцы до задней подмышечной складки. Два конца разреза соединяют вторым разрезом, проходящим через подмышечную впадину (рис. 49А).

В дельтопекторальной борозде определяют, перевязывают и перерезают головную вену.

Большую грудную мышцы разделяют и отводят медиально. Необходимо разработать интервал между клювовидно-плечевой мышцей и короткой головкой двуглавой мышцы, чтобы обнажить сосудисто-нервный пучок. Подмышечную артерию и вену изолируют, дважды перевязывают и пересекают. Также необходимо определить, дважды перевязать и пересечь торакоакромиальную артерию, позволив сосуду ретрагироваться выше малой грудной мышцы (рис. 49В).

Срединный, локтевой, лучевой и кожно-мышечный нервы выделяют, осторожно вытягивают их книзу в рану и рассекают проксимальнее так, чтобы они ретрагировались под малую грудную мышцу. Если пациент – кандидат на бионический протез, выполняется TMR к мышцам плечевого пояса.

Клювовидно-плечевую мышцу и короткую головку двуглавой мышцы плеча разделяют возле их прикрепления к клювовидному отростку. Дельтовидную мышцу освобождают от ее прикрепления к плечевой кости и отводят вверх, чтобы обнажить капсулу плечевого сустава. Большую круглую и широчайшую мышцы спины разделяют вблизи мест их прикрепления.

Необходимо расположить руку в положении внутренней ротации, чтобы обнажить мышцы-ротаторы и заднюю часть капсулы плечевого сустава, для последующего рассечения всех этих структур (рис. 49С).

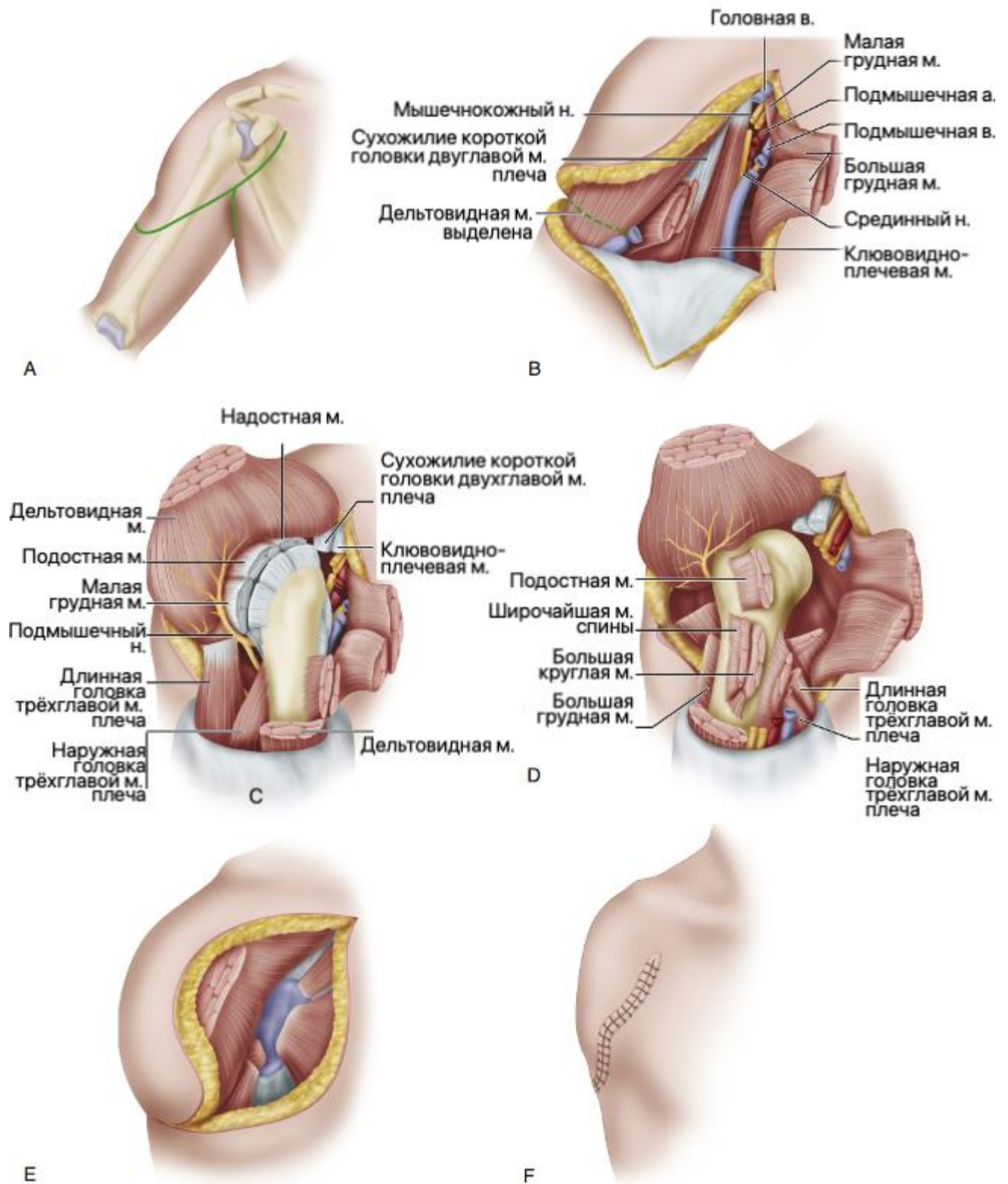


Рисунок 49. Экзартикуляция плеча, этапы операции. Пояснения в тексте. Иллюстрация с изменениями [18].

Верхняя конечность располагается в положении крайней наружной ротации, чтобы разделить переднюю часть суставной капсулы и подлопаточной мышцы (рис. 49D). Трёхглавую мышцу разделяют возле места ее прикрепления, также разделяют нижнюю капсулу плеча, чтобы полностью отделить конечность от туловища.

Отрезанные концы всех мышц помещают в суставную впадину и сшивают их там, чтобы заполнить полость, оставшуюся после удаления головки плечевой кости (рис. 49E).

Лоскут дельтовидной мышцы отводят книзу и пришивают его чуть ниже гленоида. Дренажи устанавливают глубоко в дельтовидный лоскут. Выполняют парциальную резекцию чрезмерно выступающего акромиального отростка, чтобы придать плечу более плавный округлый контур.

Кожные лоскуты обрезают для точного сопоставления и сшивают их края узловыми нерассасывающимися швами (рис. 49F).

Ампутации пояса верхней конечности (верхняя конечность, лопатка и ключица, ампутация «верхней четвертины»)

В ходе этой ампутации удаляется вся верхняя конечность, лопатка и ключица. Обычно она показана при злокачественных опухолях, которые не могут быть адекватно удалены с помощью органосохраняющих резекций, таких как операция Тихоффа-Линберга [49]. При онкологических показаниях уровень ампутации оценивается с помощью магнитно-резонансной ангиографии или артериографии. Тем не менее, окончательное решение принимается интраоперационно, и в ряде случаев требуется расширение операции за счет резекции грудной стенки. Операция весьма травматична и необходимы меры по адекватному замещению крови.

Описаны передний доступ Бергера [22] и задний доступ Литтлвуда [48]. Операция выполняется быстрее и легче по методике Литтлвуда. Ferrario с соавторами описали комбинированный передний и задний доступ. Этот метод полезен для пациентов, у которых мягкие ткани были поражены в результате предшествующей лучевой терапии. В таком случае получается отличный доступ, и подключичные сосуды перевязываются у входа в грудную клетку, а не там, где сосуды пересекают третье ребро. А. Kumar с соавт. описали передний доступ с одним разрезом, который можно использовать в положении пациента лежа на спине [45].

Передний доступ по Бергеру

Верхнюю часть разреза начинают от латерального края грудино-ключично-сосцевидной мышцы и продолжают его латерально вдоль передней поверхности ключицы, через акромиально-ключичный сустав, по верхней стороне плеча до ости лопатки и поперек тела лопатки до лопаточного угла. Нижнюю часть разреза начинают в средней трети ключицы и продолжают его книзу в борозде между дельтовидной и грудной мышцами и через подмышечную впадину, чтобы соединить верхний отдел разреза под углом лопатки (рис. 50А).

Ключичную часть разреза углубляют до кости, освобождают и отводят дистально ключичное начало большой грудной мышцы. Глубокую фасцию рассекают по верхнему краю ключицы близко к кости, пальцевой диссекцией и тупым изогнутым диссектором освобождают глубокую часть ключицы. Наружную яремную вену отводят либо, если она мешает, перерезают ее после перевязки.

С помощью пилы Джигли по латеральному краю прикрепления грудино-ключично-сосцевидной мышцы выполняют остеотомию ключицы, кость поднимают вверх и удаляют, рассекая акромиально-ключичный сустав (рис. 50В).

Чтобы завершить обнажение сосудисто-нервного пучка, необходимо освободить место прикрепления большой грудной мышцы от плечевой кости и начала малой грудной мышцы от клювовидного отростка (рис. 50С). Выделяют, дважды перевязывают и пересекают подключичные артерию и вену.

Плечевое сплетение необходимо осторожно вытянуть дистально, последовательно пересечь нервы и позволить им ретрагироваться проксимально (краниально) (рис. 50D).

Освобождают широчайшую мышцу спины и оставшиеся мягкие ткани, которые прикрепляют плечевой пояс к передней стенке грудной клетки. Удерживая верхнюю конечность на грудной клетке, слегка потянув вниз, разделяют оставшиеся мышцы, фиксирующие плечо к лопатке сверху вниз.

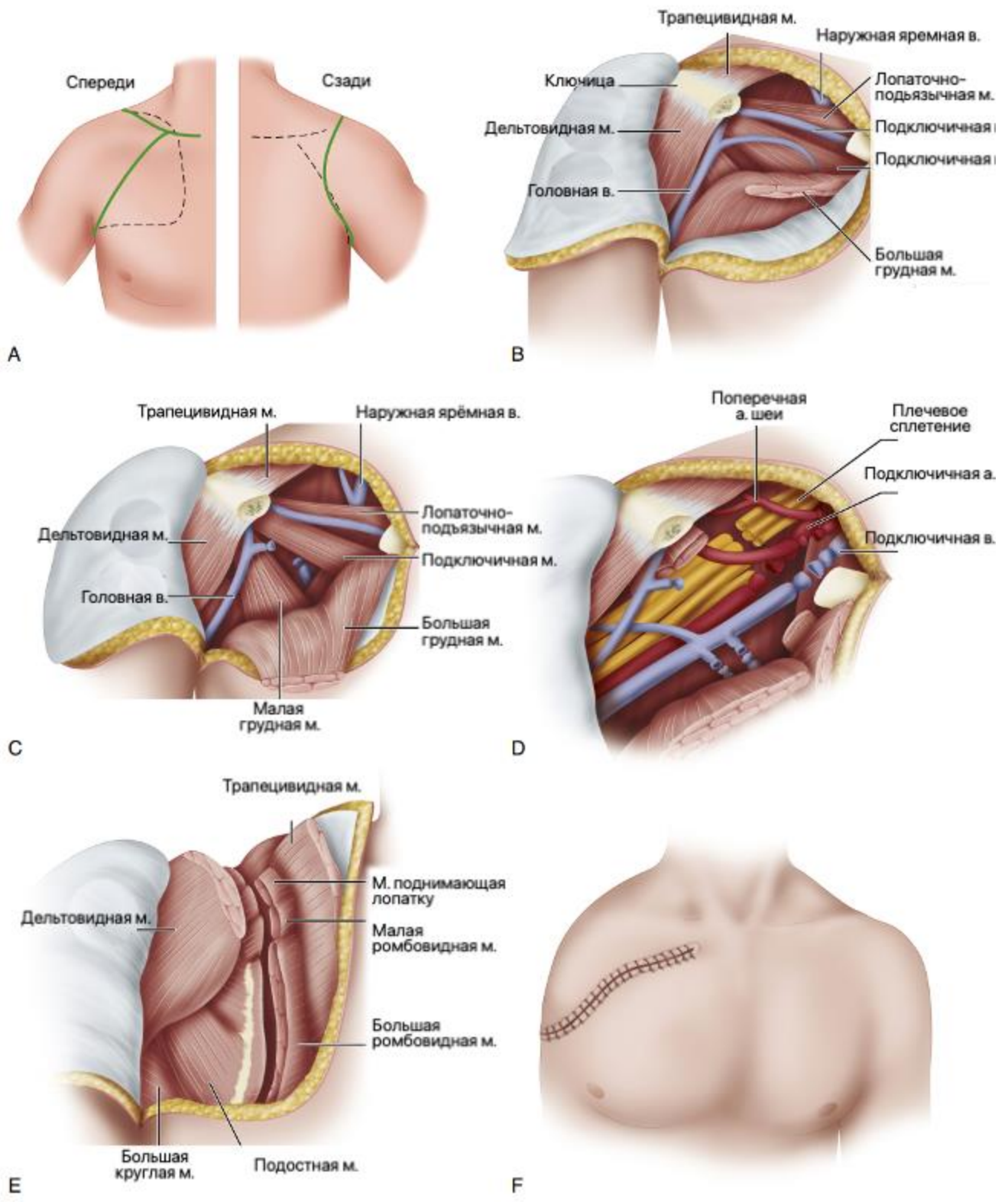


Рисунок 50. Ампутация «верхней четвертины» передним доступом по Бергеру[22]. Пояснения в тексте. Иллюстрация с изменениями [18].

Мышцы, прикрепляющие лопатку к грудной клетке, разделяют, начиная с трапецевидной и продолжая через лопаточно-подъязычную мышцу, поднимающую лопатку, большую и малую ромбовидные мышцы и переднюю зубчатую мышцу (рис. 50E). Конечность освобождена и может быть удалена.

Большую грудную, трапецевидную и любые другие оставшиеся мышечные структуры сшивают над боковой стенкой грудной клетки. Кожные лоскуты соединяют вместе и обрезают их, чтобы получилась гладкая поверхность. Накладывают швы на кожу, используют аспирационный дренаж (рис. 50F).

Задний доступ по Литлвуду

Пациента укладывают в положение лежа на боку оперируемой стороной вверх. Пациента необходимо закрепить на операционном столе так, чтобы его можно было наклонять вперед и назад.

Требуются два разреза: один задний (шейно-лопаточный) и один передний (грудно-подмышечный) (рис. 51А). Задний разрез выполняется, начиная с медиального конца ключицы и расширяя его латерально на всю длину кости. Разрез продолжают над акромиальным отростком до задней подмышечной складки и далее вдоль подмышечного края лопатки до точки ниже угла лопатки. Наконец, разрез изгибают медиально, чтобы он закончился в 5 см от средней линии спины. Необходимо приподнять лоскут кожи и подкожной клетчатки медиальнее медиального края лопатки, протягивая его от нижнего угла лопатки до ключицы (рис. 51В).

Трапецевидную и широчайшую мышцы спины определяют и разделяют их возле лопатки. Лопатку отводят от грудной стенки крючком или ретрактором и разделяют мышцу, поднимающую лопатку, а также малую и большую ромбовидные мышцы (Рисунок 51С). Проводят перевязку ветви поверхностных шейных и нисходящих лопаточных сосудов.

Верхний отросток передней зубчатой мышцы разделяют рядом с верхним углом лопатки, оставшееся место прикрепления передней зубчатой мышцы – вдоль медиального края лопатки.

Ключичную и подключичную мышцы разделяют у места прикрепления. Это позволяет конечности опускаться вперед, вызывая натяжение сосудисто-нервного пучка. Последний обнаруживается в фиброзно-жировой ткани возле верхнего пера передней зубчатой мышцы.

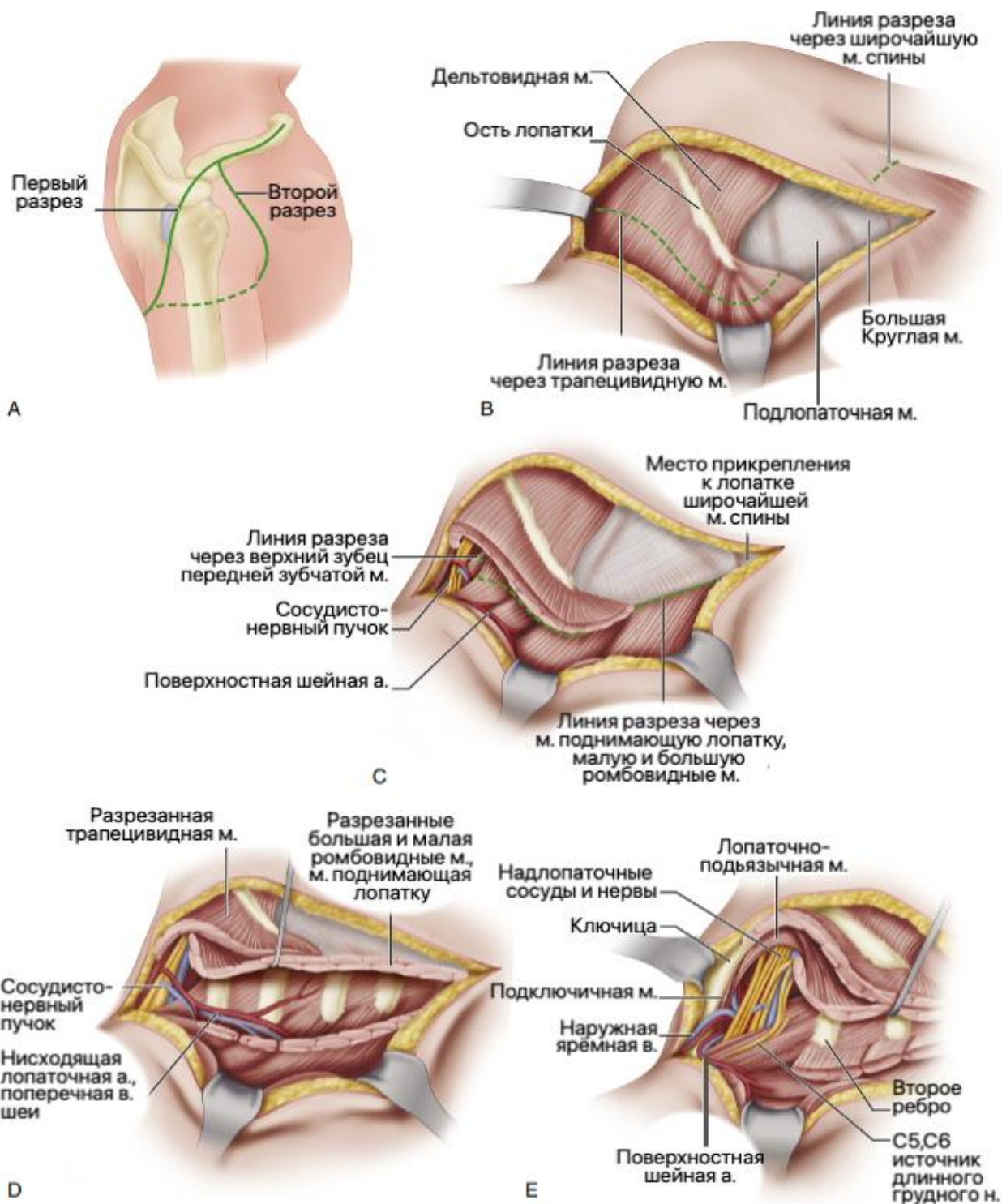


Рисунок 51. Ампутация «верхней четвертины» задним доступом по Литлвуду[48], пояснения в тексте. Иллюстрация с изменениями [18].

Стволы плечевого сплетения разделяют последовательно близко к позвоночнику. Дважды перевязывают и разделяют подключичную артерию и вену (рис. 51D, E). Необходимо действовать осторожно, чтобы не повредить купол плевры.

Рассекают лопаточно-подъязычную мышцу, перевязывают и пересекают надлопаточные сосуды и наружную яремную вену.

Необходимо сделать передний разрез, начиная с середины ключицы и изгибая его книзу и сбоку от дельтопекторальной борозды, но параллельно ей. Далее разрез продолжают через переднюю подмышечную складку и проводят книзу и кзади, чтобы соединить с задним разрезом в нижней трети подмышечного края лопатки. Большие и малые грудные мышцы разделяют и удаляют конечность.

Кожные лоскуты ушивают поверх трубок аспирационного дренажа без чрезмерного натяжения. Иногда необходимо подшить лоскут к грудной стенке и завершить закрытие кожным трансплантатом.

В послеоперационном периоде часто встречаются фантомные боли, в связи с чем для лечения могут использоваться нейробокады.

Реконструктивные операции после ампутации кисти

Ампутация кисти – чрезвычайно инвалидизирующая, и, если невозможна реплантация, то восстановление функции возможно как за счет экзопротезирования, так и за счет реконструктивных операций.

У некоторых пациентов может быть эффективна и полезна операция Крукенберга [44]. Она превращает предплечье в щипцы, бранши которых сформированы радиальным и локтевым лучами. А.В. Swanson [66] сравнил функцию такой руки с палочками для еды.

Нормальная чувствительность между дистальными концами лучей обеспечивается правильным смещением кожи при закрытии раны. Неокисть Крукенберга особенно полезна слепым пациентам с двусторонними ампутациями, поскольку она обеспечивает не только возможность захвата, но и ориентацию в пространстве благодаря чувствительности на дистальном конце конечности, а также пациентам, которым недоступно современное экзопротезирование.

А.В. Swanson [66] отмечал, что дети с двусторонней врожденной ампутацией кисти оценивают реконструированную конечность гораздо более удобной и полезной, чем механический протез.

Формирование неокисти по Крукенбергу-Свонсону

Для формирования неокисти по Krukenberg [44] в модификации Swanson [66] проводится продольный разрез по сгибательной поверхности предплечья,

слегка смещенный в лучевую сторону (рис. 52А). Аналогичный разрез выполняется на тыльной поверхности, слегка смещенный в локтевую сторону; в проксимальной части тыльный доступ формирует V-образный лоскут, чтобы впоследствии укрыть угол поверх стыка лучей (рис. 52В).

Мышцы предплечья разделяются на две группы (рис. 52С, D):

- лучевая сторона включает лучевые сгибатели и разгибатели запястья, лучевую половину поверхностного сгибателя пальцев, лучевую половину общего разгибателя пальцев, плечелучевую, длинную ладонную мышцу и круглый пронатор;
- локтевая сторона содержит локтевые сгибатели и разгибатели запястья, локтевую половину поверхностного сгибателя пальцев и локтевую половину общего разгибателя пальцев.

Если культя получается слишком большой или рану трудно закрыть, резецируется по мере необходимости квадратный пронатор, глубокий сгибатель пальцев, длинный сгибатель первого пальца, длинная мышца, отводящая первый палец, и короткий разгибатель первого пальца. Необходимо следить за тем, чтобы не повредить круглый пронатор.

Разрезается межкостная мембрана по всей ее длине вдоль ее прикрепления к локтевой кости таким образом, чтобы не повредить межкостные сосуды и нервы.

Радиальный и локтевой лучи могут быть разделены на протяжении от 6 до 12 см в зависимости от размера предплечья; движение на их проксимальных концах происходит в плечелучевом и проксимальном лучелоктевом суставах. Противоположные концы лучей должны соприкасаться при движении. Если этого не происходит, проведите остеотомию лучевой или локтевой кости по мере необходимости.

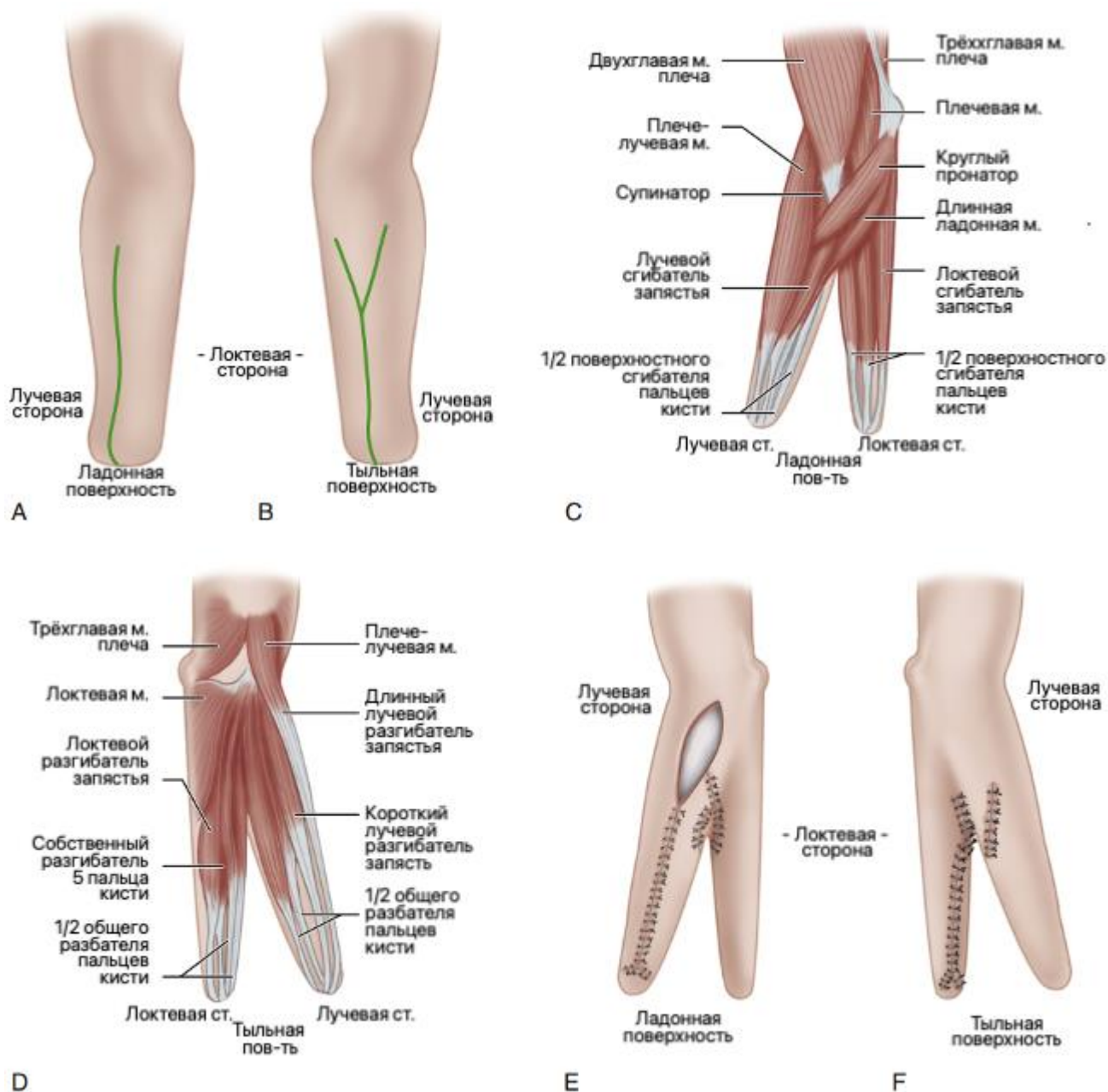


Рисунок 52. Операция Krukenberg-Swanson. Этапы операции. Пояснения в тексте. Иллюстрация с изменениями [18].

В неокисти приводящими мышцами радиального луча являются круглый пронатор, супинатор, лучевой сгибатель запястья, лучевая половина поверхностного сгибателя пальцев и длинная ладонная мышцы. Приводящими мышцами радиального луча являются плечелучевая мышца, длинный лучевой разгибатель запястья, короткий лучевой разгибатель запястья, лучевая половина общего разгибателя пальцев и бицепс. Приводящими мышцами локтевого луча являются локтевой сгибатель запястья, локтевая половина поверхностного сгибателя пальцев, плечевая и локтевая мышцы; отводящими мышцами локтевого луча являются локтевой разгибатель запястья, локтевая половина общего разгибателя пальцев и трехглавая мышца плеча.

Если был наложен, то снимается жгут, достигается гемостаз и контролируется кровообращение в лоскутах.

Удаляется лишний жир, кожный лоскут оборачивается вокруг каждого луча и рана закрывается над каждым из них так, чтобы линия шва не находилась на противоположной поверхности ни одного из лучей (рис. 52Е, F). Если имеются рудиментарные пальцы, то они сохраняются и включаются в луч.

Иссекаются любые рубцы на концах лучей и при необходимости выполняется укорачивающая остеотомия для того, чтобы укрыть дистальную часть культи интактным кожным лоскутом без рубцов.

Затем ушивается V-образный лоскут в проксимальной ране в месте соединения лучей. Устанавливаются силиконовые дренажные трубки. Лучи разводятся на 6 и более см и накладывают компрессионную повязку, слегка иммобилизирующую лучи в разведении.

В послеоперационном периоде конечности придают возвышенное положение на 3-4 сут., швы снимают через 14-16 сут. Через 2-3 недели начинают прогрессивную разработку движений.

Реконструкция первого пальца кисти

Первый палец кисти – самый функционально важный. Травматическое или врожденное отсутствие большого пальца снижает функцию кисти на 40%.

Когда большой палец отсутствует полностью или частично, оправданы попытки реконструктивной хирургии. Однако до того, как будет принято какое-либо решение об операции, необходимо рассмотреть несколько факторов, в том числе длину любой оставшейся части большого пальца, состояние остальной части кисти, профессиональные требования и возраст пациента, а также знания и опыт хирурга оперирующей бригады.

Если сохранен большой палец на контрлатеральной кисти, то некоторые хирурги ставят под сомнение целесообразность реконструкции, даже если первый палец отсутствует полностью.

Возможны несколько различных вариантов локальных реконструктивных операций, и выбор методики зависит от длины оставшейся культи и чувствительности оставшейся подушечки большого пальца (рис. 53). Большой

палец можно удлинить с помощью короткого костного трансплантата или дистракционной остеопластики. В случае соседнего искривленного пальца можно рассмотреть «пластику сверху». Чувствительность может быть восстановлена ротационными кожными лоскутами по типу «треуголки» при операции Gillies-Millard [35].

Второе направление – дистантные операции, в частности поллицизация, при которой осуществляется свободная микрососудистая пересадка второго пальца стопы в позицию первого пальца кисти. Эта микрохирургическая операция порой разочаровывает в части функциональности неопальца, но тем не менее имеет ряд важных преимуществ для пациента. Свободная пересадка лоскутов требует высокой квалификации хирурга и не будет рассматриваться в рамках настоящей публикации.

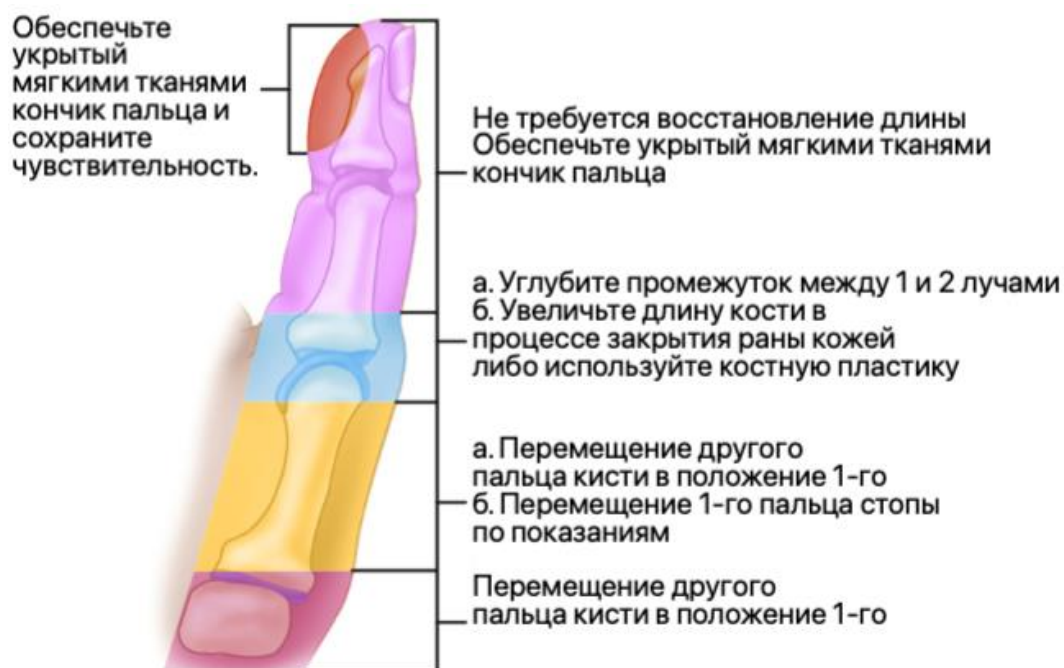


Рисунок 53. Выбор способа реконструкции первого пальца кисти в зависимости от уровня дефекта. Иллюстрация с изменениями [18].

Реконструкция по Gillies-Millard

При ампутации большого пальца в области пястно-фалангового сустава или в области мышелка первой пястной кости мышцы тенара способны стабилизировать палец. В этих случаях может быть показано удлинение пястной кости при помощи костной пластики и переноса местного кожного лоскута. Техника, описанная Gillies и Millard [35], может быть выполнена одноэтапно, причем продолжительность реабилитации пациента после этой операции много

меньше, чем после других вариантов реконструкции. К недостаткам этой операции относят: резорбцию костного трансплантата, укорочение луча и перфорацию кожи после сокращения лоскута.

Делается изогнутый разрез вокруг тыльной, лучевой и ладонной сторон основания большого пальца (рис. 54А).

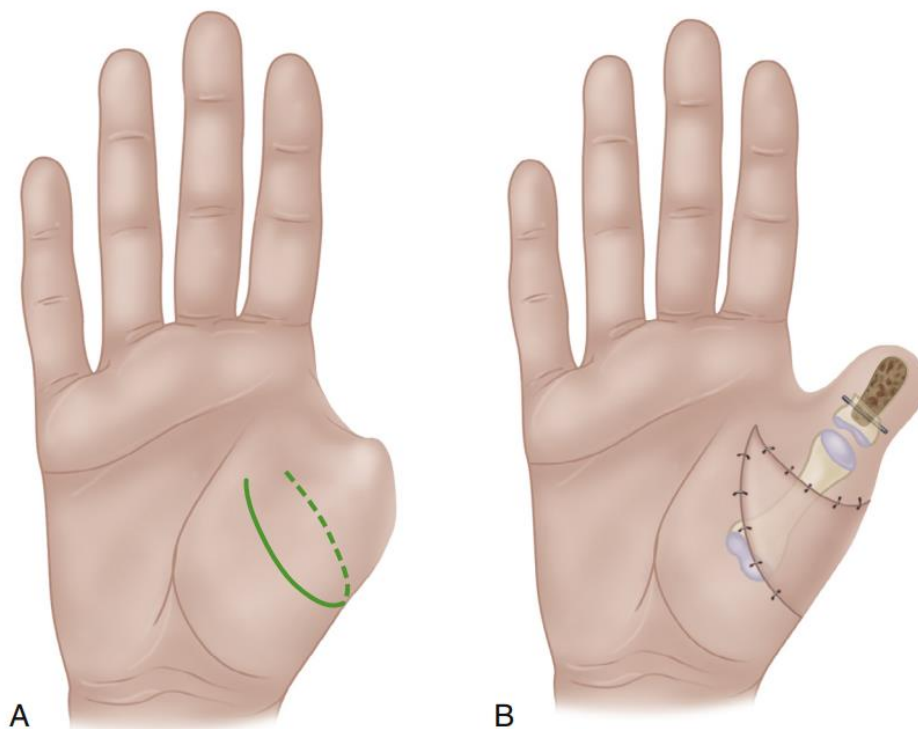


Рисунок 54. Реконструкция первого пальца по Gillies-Millard [35].

Кожа отделяется дистально, сохраняя при этом основные вены, чтобы предотвратить венозистаз. Продолжается выкраивание кожного лоскута до нужного размера; кровоснабжение лоскута происходит из артерий вокруг основания указательного пальца в перепонке большого пальца.

Костный трансплантат из гребня подвздошной кости или фаланги первого пальца стопы фиксируют спицами Кришнера к дистальному концу пястной кости, суживая трансплантат и помещая его в отверстие в конце пястной кости. Необходимо убедиться, что трансплантат достаточно мал, чтобы его можно было укрыть кожным лоскутом без натяжения.

Рану закрывают у основания большого пальца расщепленным кожным трансплантатом (рис. 54В).

В послеоперационном периоде новый большой палец иммобилизуют поддерживающей повязкой, а на ладонь и предплечье накладывают ладонную

гипсовую лонгету. Спицу Киршнера удаляют через три недели. Позднее может потребоваться небольшая кожная Z-пластика для уменьшения ладонной и дорсальной перемычек, образованных продвижением лоскута.

Поллицизация по Riordan

При операции по Riordan [62] указательный луч укорачивается за счет резекции его диафиза. Чтобы имитировать трапецию, вторая пястная головка располагается ладонно к нормальной плоскости пястных оснований, а пястно-фаланговый сустав действует как запястно-пястный сустав нового большого пальца. Первая тыльная межкостная мышца превращается в короткую отводящую мышцу большого пальца, а первая ладонная межкостная мышца преобразуется в приводящую мышцу большого пальца.

Операция выполняется следующим образом. Начиная от проксимальной фаланги указательного пальца, делают круговой овальный разрез (рис. 55А, В) на тыльной поверхности. Разрез продолжают на уровне середины фаланги и на ладонной поверхности на уровне основания фаланги. С лучезапястной стороны этого овала разрез продолжается проксимально, радиально и дорсально к лучевой стороне головки второй пястной кости, затем к лучевой стороне основания третьей пястной кости в середине ладони и, наконец, снова радиально и заканчивается на радиальном краю основания ладони.

Кожу рассекают от проксимальной фаланги указательного пальца, оставив подкожножировую клетчатку прикрепленной к пальцу, формируя полнослойный кожный лоскут.

Место прикрепления первой тыльной межкостной мышцы освобождают и отделяют с лучевой стороны диафиза второй пястной кости все прикрепляющиеся мышцы. Освобождают место прикрепления первой ладонной межкостной мышцы и отделяют с локтевой стороны диафиза пястной кости (место отхождения этой мышцы). Необходимо позаботиться о сохранении нервов и кровоснабжения мышцы в каждом случае.

Вторую пястную головку отделяют от диафиза пястной кости, разрезав ее на уровне эпифиза ножом. Необходимо сохранить все прикрепления мягких тканей.

Вторую пястную кость разделяют у ее основания, оставив нетронутыми места прикрепления длинного лучевого разгибателя запястья и лучевого сгибателя запястья.

Указательный палец переносят проксимально и радиально, головку второй пястной кости перемещают ладонно к основанию второй пястной кости так, чтобы она имитировала трапецию (рис. 55С). Необходимо позаботиться о том, чтобы повернуть и наклонить ее так, чтобы новый большой палец занял правильное положение.

Выполняют остеосинтез проволокой, проволочным швом или частью спицы в правильном положении (рис. 55D). Место прикрепления первой тыльной межкостной мышцы фиксируют к радиально-латеральной стороне разгибательного механизма нового большого пальца и к мягким тканям у основания пальца: эта мышца теперь функционирует как короткая отводящая мышца большого пальца (рис. 55E).

Место прикрепления первой ладонной межкостной мышцы фиксируют к противоположному латеральному краю и к основанию пальца с соответствующей стороны: теперь она функционирует как приводящая мышца большого пальца.

Разгибатель указательного пальца укорачивают путем резекции части его сухожилия: эта мышца теперь функционирует как короткий разгибатель большого пальца.

Кроме того, необходимо укоротить общий разгибатель пальцев путем резекции части его сухожилия. Проксимальную часть сухожилия прикрепляют к основанию проксимальной фаланги: эта мышца теперь функционирует как длинная мышца, отводящая большой палец.

Адаптируют кожные лоскуты: ладонный лоскут формируют так, чтобы при наложении швов он оказывал достаточное натяжение на новый большой палец, чтобы удерживать его в положении противостояния.

Лоскуты сшивают, обращая особое внимание на основание нового большого пальца – лоскуты в этом месте не должны охватывать неопалец по всей

окружности. Накладывают влажную ватную давящую повязку, иммобилизацию обеспечивают гипсовой лонгетой.

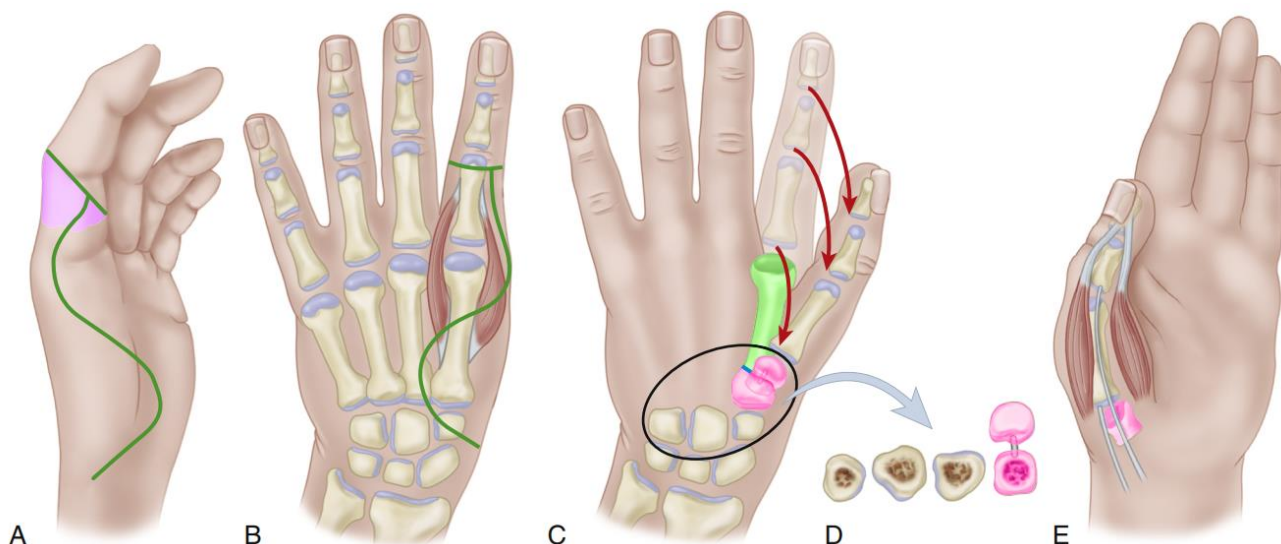


Рисунок 55. Операция Riordan [62], этапы операции, пояснения в тексте.

В послеоперационном периоде лонгету снимают через три недели и начинают прогрессивную разработку движений.

Поллицизация по Buck-Gramcko

Buck-Gramcko [25] сообщил об опыте выполнения такой операции у 100 пациентов. Для наилучших результатов он рекомендовал делать так, чтобы указательный палец был в ходе операции сначала ротирован на 160° и находился напротив безымянного пальца. Это положение постепенно меняется при сшивании мышц и кожи, и к концу операции происходит ротация примерно на 120° . Кроме того, большой палец должен быть отведен под углом примерно 40° .

Необходимо сделать S-образный разрез по лучевой стороне кисти до ладонной поверхности. Разрез начинают у основания указательного пальца с ладонной стороны и заканчивают его проксимальнее запястья.

Делают слегка изогнутый поперечный разрез поперек основания указательного пальца на ладонной поверхности, соединяясь под прямым углом с дистальным концом первого разреза. Оба конца доступа соединяют на тыльной стороне кисти (рис. 56А). Выполняют третий разрез на тыльной поверхности проксимальной фаланги указательного пальца от проксимального

межфалангового сустава, продолжая проксимально до конца разреза вокруг основания указательного пальца (рис. 56В).

Через ладонный разрез освобождают сосудисто-нервный пучок между указательным и средним пальцами, перевязав артерию на радиальной стороне среднего пальца.

Аккуратно разделяют общий пальцевый нерв на составные части для двух соседних пальцев чтобы не было натяжения после поворота указательного пальца.

Иногда вокруг артерии обнаруживают аномальное нервное кольцо; его необходимо осторожно рассечь, не повредив артерию. Если лучевая пальцевая артерия к указательному пальцу отсутствует, то поллицизацию можно выполнить на сосудистой ножке только одной артерии. На тыльной стороне должна быть сохранена хотя бы одна крупная артерия.

На тыльной стороне кисти на уровне пястно-фаланговых суставов пересекают сухожилие общего разгибателя пальцев. Отсепаровывают межкостные мышцы указательного пальца от проксимальной фаланги и латеральных тяжей тыльного апоневроза.

Частично поднадкостнично отделяют места отхождения межкостных мышц от второй пястной кости, стараясь сохранить сосудисто-нервные структуры. Выполняют остеотомию и резекцию второй пястной кости. Если фаланги указательного пальца нормальной длины, резецируют всю пястную кость за исключением ее головки. Когда фаланги относительно короткие, необходимо сохранить основание пястной кости, чтобы получить правильную длину нового большого пальца.

При резекции всей пястной кости, кроме головки, головку поворачивают, как показано на иллюстрации и прикрепляют ее швами к суставной капсуле запястья и к костям запястья (рис. 56Е).

Палец ротируют на 160° , чтобы обеспечить оппозицию (рис. 56F). Необязательно добиваться костного сращения – для хорошей функции достаточно даже фиброзной фиксации головки. Когда сохранено основание пястной кости, фиксируется головка пястной кости к ее основанию с помощью одной или двух спиц Киршнера. При фиксации головки пястной кости полностью вытягивают

проксимальную фалангу по отношению к головке пястной кости для максимальной стабильности сустава. Если этого не сделать, вероятно переразгибание в новом «запястно-пястном» суставе (рис. 56G).

Проксимальный конец оторванного сухожилия общего разгибателя пальцев пришивают к основанию бывшей проксимальной фаланги, которая теперь действует как первая пястная кость, чтобы он стал новым «длинным абдуктором большого пальца».

Сухожилие собственного разгибателя разрезают, укорачивают и сшивают по типу конец-в-конец. Сухожильные прикрепления двух межкостных мышц подшивают к латеральным краям тыльного апоневроза, переплетая латеральные тяжи через дистальную часть межкостной мышцы и поворачивая их назад дистально, образуя петлю, которая пришивается сама к себе. Таким образом, первая ладонная межкостная мышца становится «аддуктором большого пальца», а первая дорсальная межкостная мышца становится «короткой отводящей мышцей» (рис. 56H).

Рану закрывают, сформировав тыльный кожный лоскут, чтобы ликвидировать дефект над проксимальной фалангой и формируют остальные лоскуты, необходимые для закрытия кожи (рис. 56C и D).

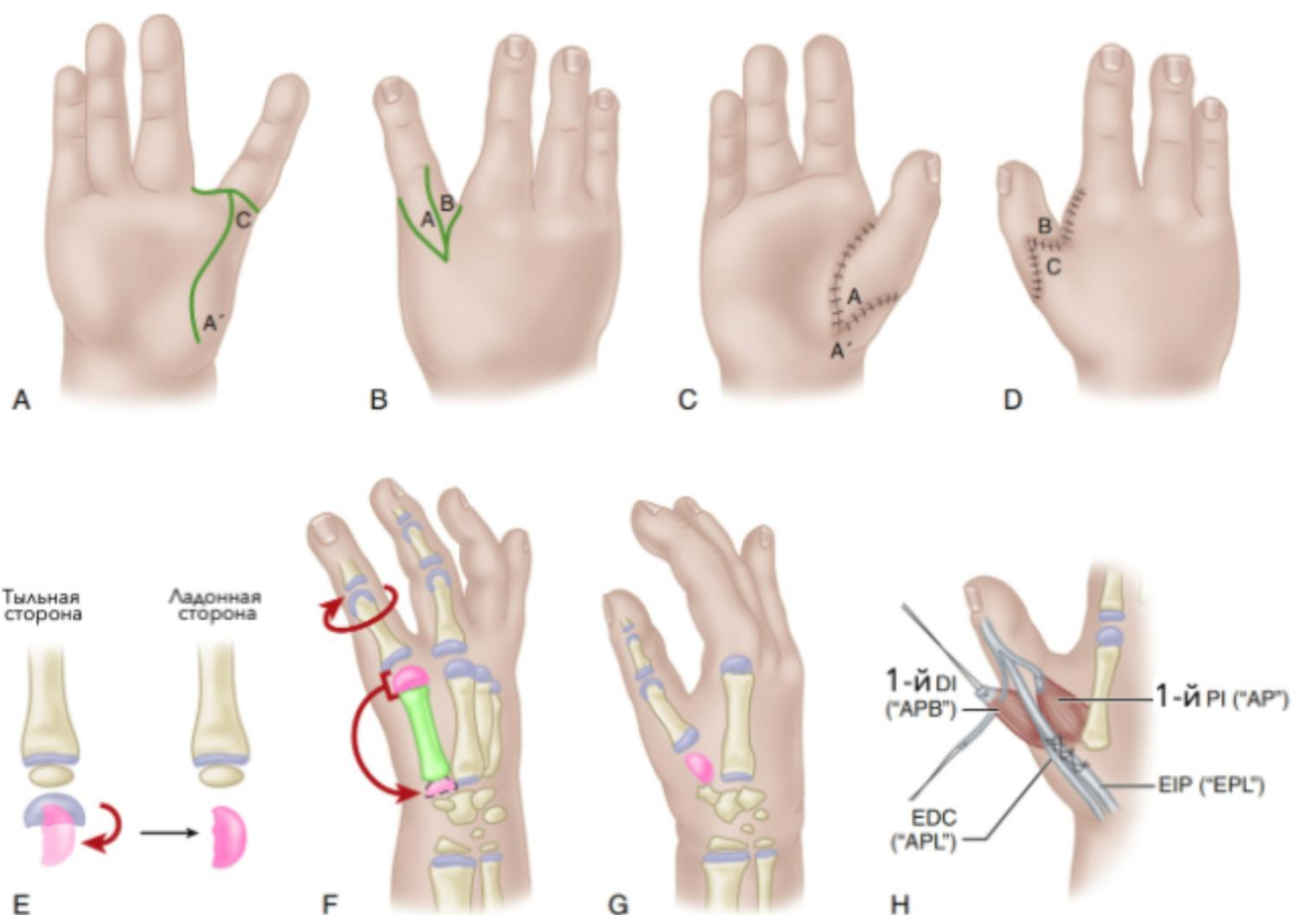


Рисунок 56. Поллицизация по Buck-Grants [25], этапы операции, пояснения в тексте. Palmar interosseous (PI), adductor pollicis (AP), dorsal interosseous (DI), abductor pollicis brevis (APB), extensor digitorum communis (EDC), abductor pollicis longus (APL), extensor indicis proprius (EIP), extensor pollicis longus (EPL).
Иллюстрация с изменениями [18].

В послеоперационном периоде кисть иммобилизируют на три недели с последующей прогрессивной разработкой движений.

Поллицизация по Foucher

Несмотря на хорошие результаты ранее описанных вариантов поллицизации, происходит снижение силы хвата и щипка (55% и 42% невовлеченной стороны соответственно). В связи с этим G.Foucher [33] предложил свой вариант поллицизации.

Выполняются разрезы на указательном пальце и ладони (рис. 57А). Линия АВ расположена на средней боковой линии и пересекает проксимальный межфаланговый сустав. Линия DE проходит по ладонной стороне указательного пальца, а линия EF проходит по латеральной средней линии, удлиняющей надрез

перепонки. Линия F расположена дистальнее линии A. Линия GH1 представляет собой продольный разрез до ладонной складки запястья.

Начните рассечение волярно. Поднимите артерии и вены, отметив отсутствие или гипоплазию лучевой пальцевой артерии. Сохраните жировую клетчатку вокруг пальцевых артерий, чтобы защитить малые сопутствующие вены. Разделите лучевую пальцевую артерию до среднего пальца и обратите внимание на деформацию бутоньерки Гартмана (нервная петля вокруг артерии). Разделите межпястную связку и резецируйте червеобразную мышцу.

Рассеките первую тыльную межкостную мышцу в направлении от дистального до проксимального конца чтобы избежать денервации.

Тыльную диссекцию начинают над проксимальным межфаланговым суставом, сохраняя вены и чувствительные ветви нервов. Разгибатели необходимо обнажить. Продольно отделяют сухожилия собственного разгибателя указательного пальца и общего разгибателя пальцев, а также общего разгибателя пальцев по длине проксимальной фаланги, чтобы сформировать две отдельные полосы, которые пересекаются у основания проксимальной фаланги.

Пястную головку отделяют от диафиза через метафиз. Выделяют первую ладонную костную мышцу от диафиза второй пястной кости и удаляют диафиз, рассекая кость с ладонным скосом у ее основания. Необходимо оставить 1 см кости в основании пястной кости, чтобы сохранить место прикрепления лучевого сгибателя запястья и длинного лучевого разгибателя запястья. При наличии псевдоэпифиза его разрушают у основания пястной кости и раскрывают основание подобно цветку, чтобы обеспечить устойчивость головки пястной кости. Головку пястной кости смещают на основание пястной кости, избегая перекручивания сосудов. Головку пястной кости поворачивают, чтобы создать противопоставление и фиксируют ее в сгибании для предотвращения чрезмерного растяжения нового запястно-пястного сустава (рис. 57B).

Затем необходимо сбалансировать большой палец с помощью сухожильных переносов (рис. 57C). Чтобы обеспечить силу приведения, гипопластичную приводящую мышцу большого пальца крепят к общему разгибателю

указательного пальца, а вторую ладонную межкостную мышцу – к дистальному сухожилию с локтевой стороны.

Отведение и пронация достигаются за счет переноса собственного разгибателя указательного пальца (через проксиморадиальную фиброзную петлю первой тыльной межкостной мышцы) и первой тыльной межкостной мышцы на лучевую половину дистального сухожилия, проскальзывающего над проксимальной фалангой. Большой палец должен находиться в положении пронации 135° и ладонного отведения 45° .

Кожу сшивают, сохраняя некоторое натяжение по дорсальной поверхности. Для предотвращения рубцевания по окружности необходимо сделать Z-пластику на лучевой стороне большого пальца (рис. 57D, E).

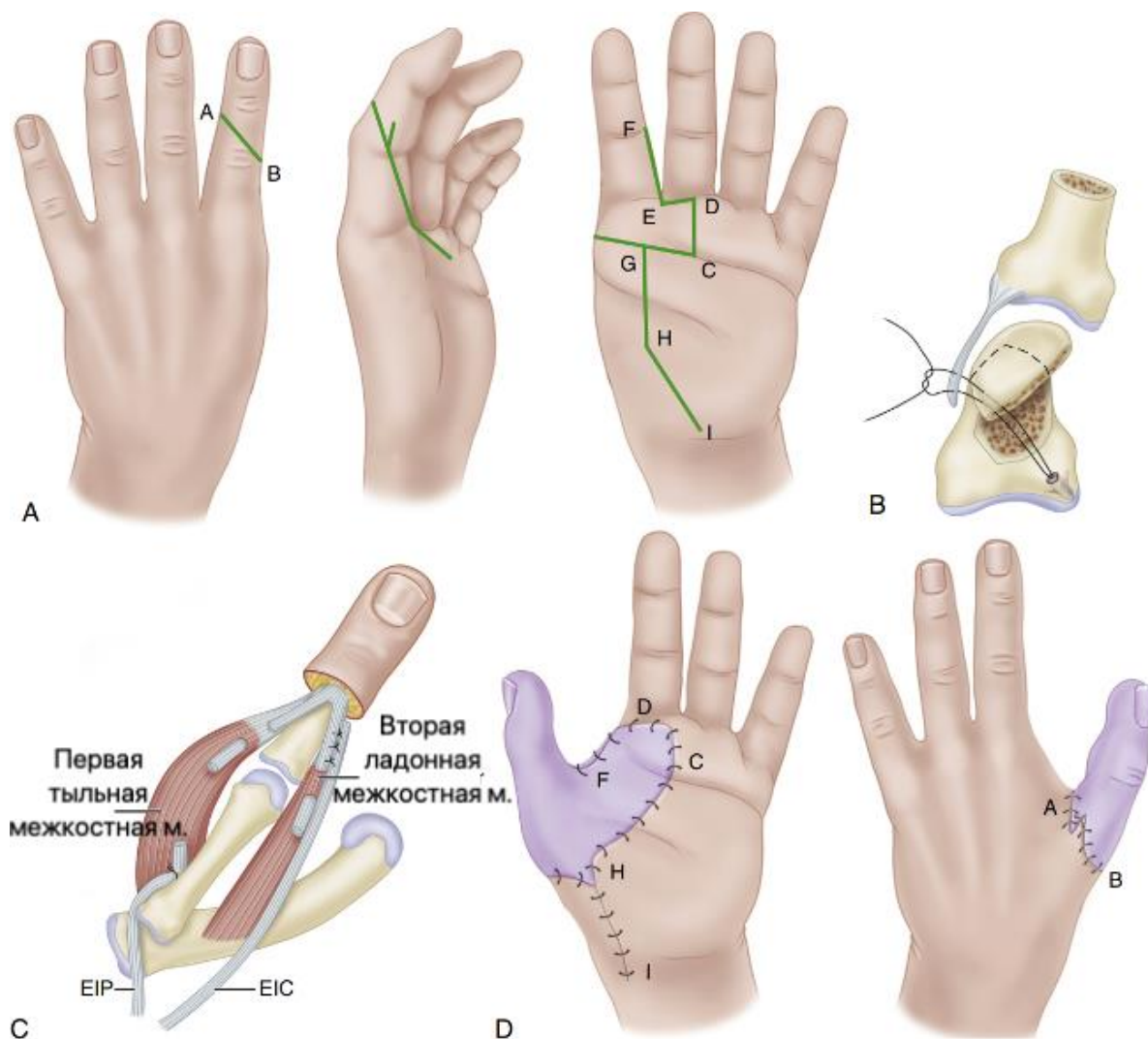


Рисунок 57. Поллицизация по Foucher [33], этапы операции, пояснения в тексте. *extensor indicis communis (EIC), volar interosseous (VI), extensor indicis proprius (EIP), dorsal interosseous (DI)*. Иллюстрация с изменениями [18].

Накладывается мягкая влажная повязка, новый большой и средний пальцы фиксируют вместе клеем. Накладывается тыльная гипсовая лонгета. В течение 2 месяцев каждую ночь используется оппозиционная шина.

Через 6 недель при ограничении сгибания в межфаланговых и пястно-фаланговых суставах шину носят по 1 ч утром и вечером до достижения полного активного сгибания (через 4–5 месяцев).

Глава 7. Особенности ампутаций при боевой травме

Принятие решения о выполнении ампутации при боевой хирургической травме является одним из наиболее сложных и ответственных моментов в лечении раненых. Это связано с тем, что данная операция является травматичной и калечащей, влечет за собой инвалидизацию пострадавшего, требует последующего длительного реабилитационного лечения и социальной адаптации, а также причиняет раненому тяжелую психологическую травму. Ампутация конечности – это крайняя мера оказания помощи пострадавшему. Хирург выполняет ее в силу исключительной необходимости, будучи уверенным в полной или значительной утрате функций конечности и отсутствии перспектив ее сохранения при помощи других методов лечения, когда существует реальная угроза жизни раненому [12, 13].

Значительную специфику имеет также используемая терминология и принципы формулирования диагнозов при оказании медицинской помощи пострадавшим в вооруженных конфликтах, которые будут кратко представлены ниже.

К боевой хирургической травме относят огнестрельные и неогнестрельные травмы и другие поражения различными видами оружия.

Огнестрельные травмы возникают при воздействии на человека ранящих снарядов от различных видов боевого стрелкового оружия, осколочных и осколочно-фугасных боеприпасов, противопехотных средств ближнего боя, боеприпасов взрывного действия, огнестрельного оружия ограниченного поражения (нелетального травматического), а также охотничьего оружия. Огнестрельные травмы делятся на огнестрельные ранения (пулевые или осколочные), минно-взрывные ранения и взрывные травмы.

Неогнестрельные травмы возникают при воздействии на человека предметов окружающей среды или неогнестрельного оружия. Они могут быть открытыми или закрытыми.

Поражения – это вид боевой хирургической травмы в результате действия физических (радиация, СВЧ-излучение, лазерное излучение и др.), термических, химических, биологических и прочих факторов.

Комбинированным поражением называют результат одновременного или последовательного воздействия на человека нескольких поражающих факторов одного (боеприпас взрывного действия) или нескольких видов оружия. Например, комбинированное радиационное поражение (ранение и острая лучевая болезнь), комбинированное химическое поражение (ранение и поражение отравляющими веществами), комбинированное механо-термическое поражение.

В зависимости от количества и локализации повреждений огнестрельные и неогнестрельные травмы делятся на изолированные, множественные и сочетанные.

Минно-взрывные ранения являются результатом контактного воздействия на организм человека боеприпасов взрывного действия. Такие ранения сопровождаются разрушением тканей или отрывом сегментов конечностей, а также множественными осколочными ранениями, термическими ожогами и обильным загрязнением прилегающих областей.

Характерными морфологическими признаками минно-взрывных ранений являются взрывное разрушение или отрыв сегментов конечностей, находившихся в контакте со взрывным устройством.

Отрыв – это полное отчленение сегмента конечности.

Неполный отрыв – это разрушение сегмента конечности, при котором сохранилось соединение дистального и проксимального отделов кожным или кожно-мышечным лоскутом.

Разрушение – это полная или частичная утрата жизнеспособности массивов тканей, не подлежащих восстановлению. Признаками разрушения сегмента конечности являются: прекращение магистрального артериального кровотока, перелом костей и повреждение мягких тканей более чем на половину окружности.

Взрывные травмы – это открытые и закрытые травмы, возникающие вследствие воздействия избыточного давления воздушной ударной волны, а также метательного и заброневого действия боеприпасов взрывного действия. В результате возникают сотрясение и ушиб головного мозга, ударная баротравма органов слуха, коммоционно-контузионная травма легких в виде кровоизлияний

различной локализации, формы и площади, кровоизлияния в органы живота, а также переломы костей.

Диагноз боевой хирургической травмы состоит из трех частей:

- морфологическая характеристика травмы, описывающая ее характер и локализацию;
- характеристика жизнеугрожающих последствий травмы (например, продолжающееся наружное артериальное кровотечение);
- клиническая характеристика тяжести состояния раненого (например, травматический шок, острая дыхательная недостаточность, травматическая кома, острая сердечная недостаточность, терминальное состояние).

В случае сочетанного характера ранения диагноз формулируют по тем же принципам, однако изначально перечисляют все пострадавшие анатомические области «сверху вниз», указывают общую характеристику травмы (сочетанная, множественная, комбинированная), а затем для каждой перечисленной анатомической области формулируют характер повреждения и перечисляют угрожающие жизни последствия травмы.

Примеры формулирования диагнозов при боевой хирургической травме:

Тяжелое сочетанное минно-взрывное ранение головы, груди, живота, конечностей. Отрыв голени на уровне верхней трети, множественные точечные и обширные, слепые и касательные осколочные ранения бедер, кистей, сотрясение головного мозга, ушибы внутренних органов. Острая массивная кровопотеря, шок III ст.

Тяжелая сочетанная взрывная травма головы, живота, конечностей. Ушиб головного мозга тяжелой степени, массивное субарахноидальное кровоизлияние, открытый вдавленный проникающий оскольчатый перелом затылочной кости с разрывом сагиттального синуса. Открытый оскольчатый перелом обеих костей правой голени в средней трети со смещением отломков и повреждением сосудисто-нервных пучков. Обширные раны мягких тканей правой голени, бедра и поясничной области. Острая массивная кровопотеря, шок III ст.

Осколочное слепое ранение правой голени. Открытый оскольчатый перелом правой большеберцовой кости со смещением отломков. Множественные слепые и сквозные осколочные ранения мягких тканей левой нижней конечности. Острая кровопотеря. Травматический шок I ст.

Дополнительно при формулировании диагноза состояние мягких тканей и морфология переломов костей могут быть систематизированы с использованием международных классификаций (Gustilio и Andersena, Tsherne, AO/OTA Fracture and Dislocation Classification).

Ампутации выполняют на этапах квалифицированной и специализированной медицинской помощи по первичным и вторичным показаниям. К первичным показаниям относят: отрывы, неполные отрывы и разрушения конечностей. К вторичным – осложнения, угрожающие жизни и обуславливающие нежизнеспособность или функциональную непригодность конечности: тяжелая термическая травма с глубоким поражением всех тканей; прогрессирующая раневая инфекция (гнойно-некротическая или анаэробная); местная раневая инфекция, осложненная сепсисом при безуспешности других методов лечения; гангрена конечности (тотальная необратимая ишемия) вследствие ранения или перевязки магистральных артерий, длительного сдавления, длительного неконтролируемого наложения кровоостанавливающего жгута; рецидивирующие вторичные поздние аррозивные кровотечения из магистральных сосудов при обширных гнойных ранах конечностей и местной раневой инфекции.

В числе мероприятий квалифицированной хирургической помощи, выполняемых по неотложным показаниям (в сроки до 2-х часов после ранения), производят ампутации по типу первичной хирургической обработки. На этапе специализированной медицинской помощи по неотложным показаниям выполняют ампутации по типу первичной хирургической обработки раны или в пределах здоровых тканей в зависимости от тяжести состояния пострадавшего. Показанием к этим операциям служат отрывы (разрушения) конечностей с продолжающимся кровотечением.

В срочном порядке (в сроки до 4-х часов после ранения) ампутации производят при разрушениях и отрывах конечностей без признаков кровотечения:

на этапе квалифицированной медицинской помощи – по типу первичной хирургической обработки раны или в пределах здоровых тканей;

на этапе специализированной медицинской помощи – по типу первичной хирургической обработки раны или в пределах здоровых тканей в зависимости от тяжести состояния пострадавшего.

В отсроченном порядке (в срок до одних суток с момента ранения) ампутации в пределах здоровых тканей выполняют на этапе специализированной медицинской помощи по вторичным показаниям: гангрена конечности вследствие повреждения кровеносных сосудов и обширных повреждений других тканей, а также при синдроме длительного сдавления.

Показанием к плановым ампутациям, выполняемым на этапе специализированной медицинской помощи, являются массивные глубокие термические поражения тканей конечности, а также функциональная непригодность конечности.

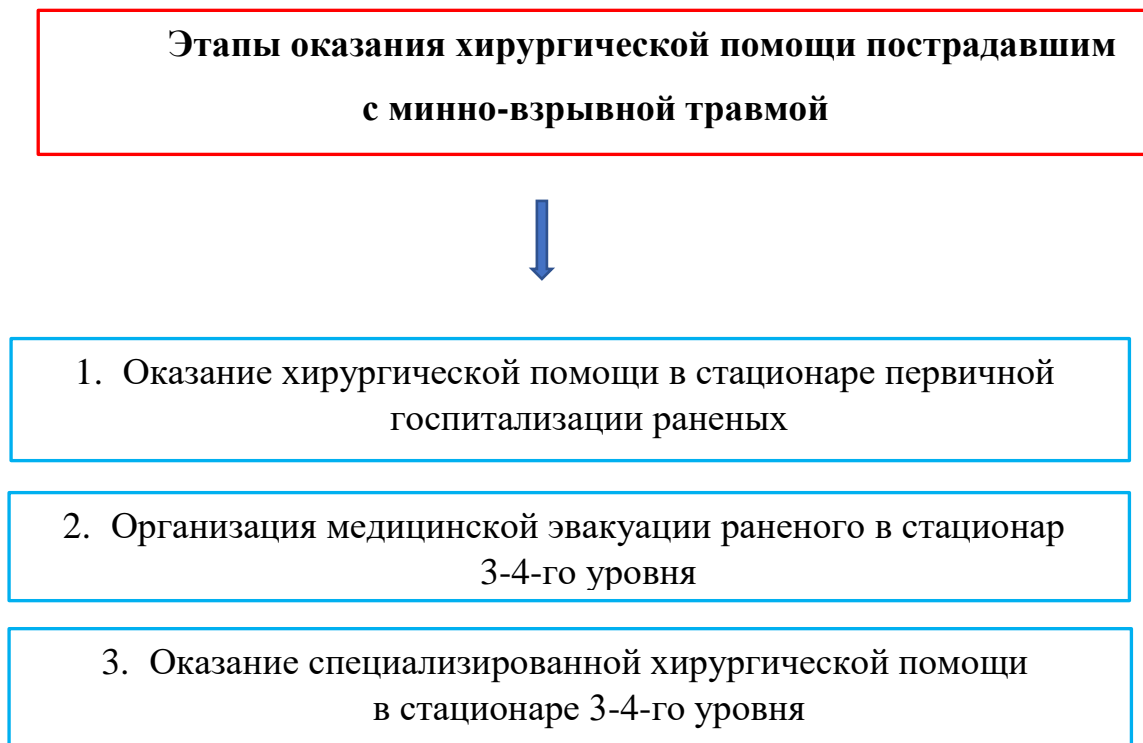При развитии осложнений ранений, угрожающих жизни пострадавшего и являющихся показанием к ампутации, ее выполняют по вторичным показаниям в любом периоде лечения и относят к срочным оперативным вмешательствам. Примером такой операции является ампутация конечности как первичного септического очага, выполняемая у раненого с прогрессирующей раневой инфекцией при безуспешности комплексного лечения, включающего радикальные повторные вторичные хирургические обработки.

Реампутации являются плановым и заключительным оперативным вмешательством, выполняемым на этапе специализированной медицинской помощи, с целью создания культи, пригодной к полноценному функциональному экзопротезированию.

Особенности первичной хирургической обработки ран при боевых ранениях

Этапность оказания помощи пострадавшим представлена в табл. 3.

Таблица 3. Особенности стратегии хирургического лечения травматических ампутаций нижних конечностей при минно-взрывных ранениях.

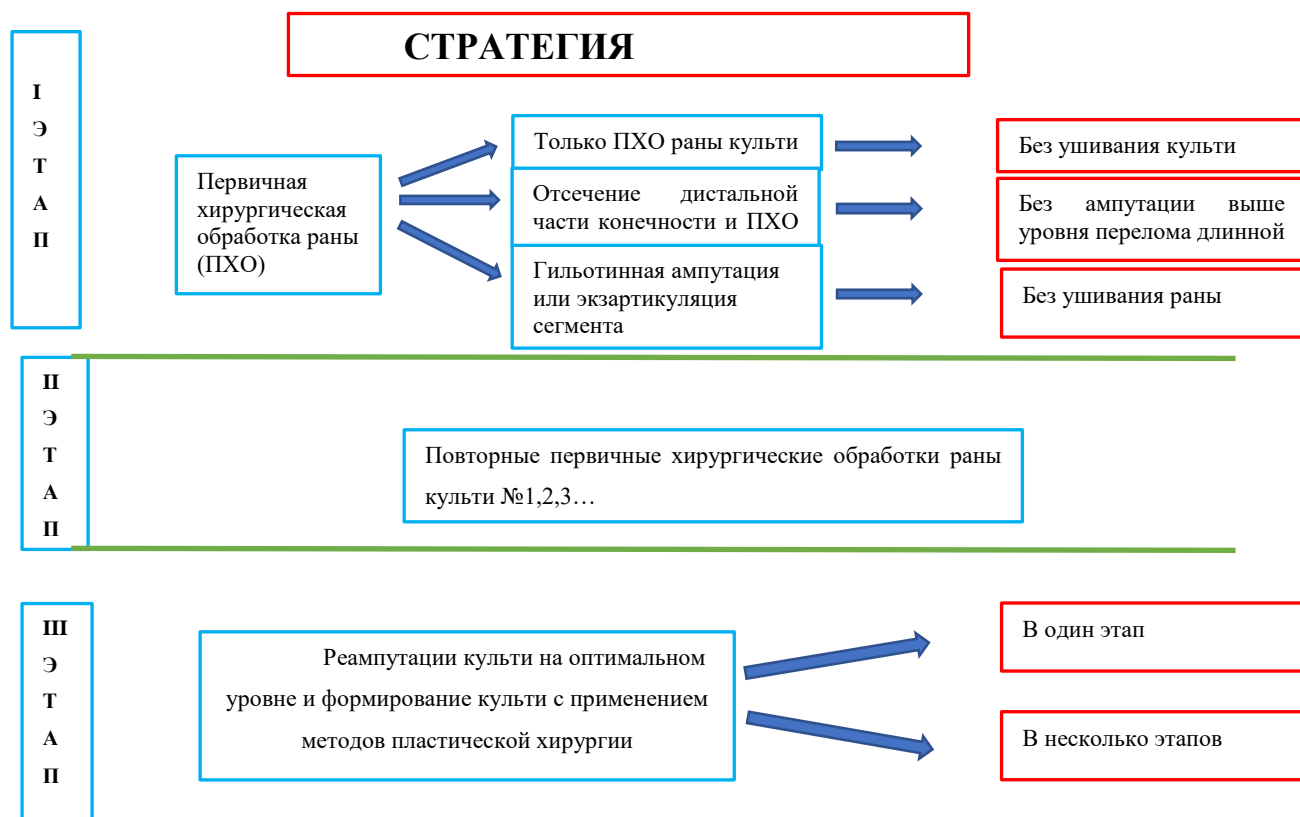

При минно-взрывных травмах, сопровождающихся отрывами нижних конечностей, перед хирургом встают следующие хирургические проблемы:

- наличие обширных некротических изменений тканей пораженного сегмента конечности;
- невозможность ранней диагностики истинного объема травматического и ишемического поражения мягких тканей и костей;
- дефицит мягких тканей, необходимых для формирования культи пораженного сегмента конечности;
- тяжелое общее состояние раненого.

Стратегия хирургического лечения травматических ампутаций при боевой травме носит максимально щадящий характер и состоит из нескольких этапов, представленных в табл. 4.

Таблица 4. Стратегия хирургического лечения травматических ампутаций при боевой травме



Первый этап хирургического лечения проводят в стационаре первичной госпитализации раненого и, в основном, он заключается в ликвидации жизнеугрожающих факторов и проведении первичной хирургической обработки раны культи конечности и стабилизации общего состояния тяжелораненого (табл. 5).

Таблица 5. Первичная хирургическая обработка раны пациента в стационаре

Оказание хирургической помощи в стационаре первичной госпитализации раненых



1. Выполнение первичной хирургической обработки раны. Объем хирургического вмешательства зависит от общего состояния раненого.
2. Устранение жизнеугрожающих факторов: остановка кровотечения, лапаротомия по экстренным показаниям, «декомпрессия» головного мозга по показаниям.
3. Категорический отказ от проведения реампутации нижней конечности выше уровня травматического отрыва.
4. Категорический отказ от первичного формирования культи конечности.
5. Противошоковые мероприятия.

Особенностями первичной хирургической обработки (ПХО) ран при современных боевых ранениях являются бережное отношение к пораженным тканям, создание условий для сохранения крупных суставов и максимальной длины конечности с дальнейшим формированием ее культи в специализированном отделении.

В зависимости от объема повреждения нижней конечности представляем три варианта выполнения первичной хирургической обработки (табл. 4).

1. Обширная минно-взрывная рана культи нижней конечности. ПХО заключается в обработке раны растворами антисептиков, остановке кровотечения из раны, удалении инородных тел из раны, иссечении явных некротизированных тканей без концевой резекции культи длинной кости. Операция завершается накладыванием на рану культи повязки с раствором антисептиков либо с мазью на полиэтиленгликолевой основе.

2. Обширная минно-взрывная рана сегмента нижней конечности с нежизнеспособной дистальной частью конечности, висящей на узкой

мягкотканной полоске. ПХО заключается в отсечении дистальной части конечности и далее, как в предыдущем варианте.

3. Обширное разрушение сегмента нижней конечности. ПХО заключается в следующих мероприятиях:

1. При разрушении стопы - выполнение гильотинной ампутации на уровне нижней 1/3 голени;
2. При разрушении голени - выполнение экзартикуляции голени в коленном суставе.

Как и в предыдущих вариантах, первичное формирование культи конечности не проводится. Операция завершается накладыванием на рану культи повязки с раствором антисептиков либо с мазью на полиэтиленгликолевой основе.

В послеоперационном периоде (2-ой этап стратегии) проводится интенсивная терапия, направленная на стабилизацию общего состояния раненого, и местное лечение раны культи конечности повязками с мазью на полиэтиленгликолевой основе или вакуумными повязками.

При необходимости пациент переводится в стационар 3-4-го уровней, где проводятся следующие этапы хирургического лечения: повторные хирургические обработки раны культи конечности до перехода раневого процесса в фазу регенерации.

Третий этап стратегии хирургического лечения характеризуется полной стабилизацией общего состояния раненого и заключается в проведении плановых реконструктивных и пластических операций, направленных на формирование культи на оптимальном уровне.

Предлагаемая стратегия хирургического лечения позволяет сохранить жизнь тяжелораненому, сохранить хорошо функционирующий крупный сустав конечности и сформировать протезоспособную и функциональную культю конечности на оптимальном уровне.

Особенности механогенеза и структурно-функциональных нарушений тканей конечностей при минно-взрывных ранениях

Показания к выполнению ампутаций на этапах медицинской эвакуации чаще всего возникают при минно-взрывных, реже – огнестрельных ранениях [5, 12, 30, 58]. Минно-взрывные ранения представляют собой особый вид боевой хирургической патологии, возникающий в результате прямого взаимодействия организма человека с поражающим воздействием всех основных факторов взрыва, сопровождающийся развитием тяжелого контузионно-коммоционного синдрома, острой, зачастую массивной, кровопотери, отрывами, разрушениями, множественными ранениями и повреждениями тканей конечностей, внутренних органов, приводящих в совокупности к тяжелому течению раневого процесса и травматической болезни. Механогенез минно-взрывной травмы существенно отличается от механизмов формирования огнестрельной раны по набору поражающих факторов и по характеру их воздействия на человека. Многочисленные морфологические и патофизиологические особенности этого вида боевой хирургической травмы, кратко представленные в данном разделе, определяют специфику хирургических подходов к лечению раненых рассматриваемой категории.

При контактном подрыве возникает сверхвысокое давление струй раскаленных газообразных продуктов детонации взрывчатого вещества. Вследствие большой инерции тела большая часть их энергии расходуется на разрушение дистальных сегментов конечности, непосредственно контактирующих с боеприпасом взрывного действия (бризантное действие), а меньшая – на ударно-волновые колебания органов и тканей, развитие ударных ускорений и перемещение тела в пространстве (фугасное действие) (рис. 58).

В пределах зоны бризантного (дробящего) действия основным поражающим действием обладают взрывные газы. Для первого уровня (уровень взрывного распыления тканей – полного анатомического дефекта) характерна полная дезинтеграция тканей, происходящая вне зависимости от их биомеханических свойств и топографо-анатомических взаимоотношений

с формированием дефекта конечности (рис. 58). Проксимальной линией данного уровня является линия перелома кости.

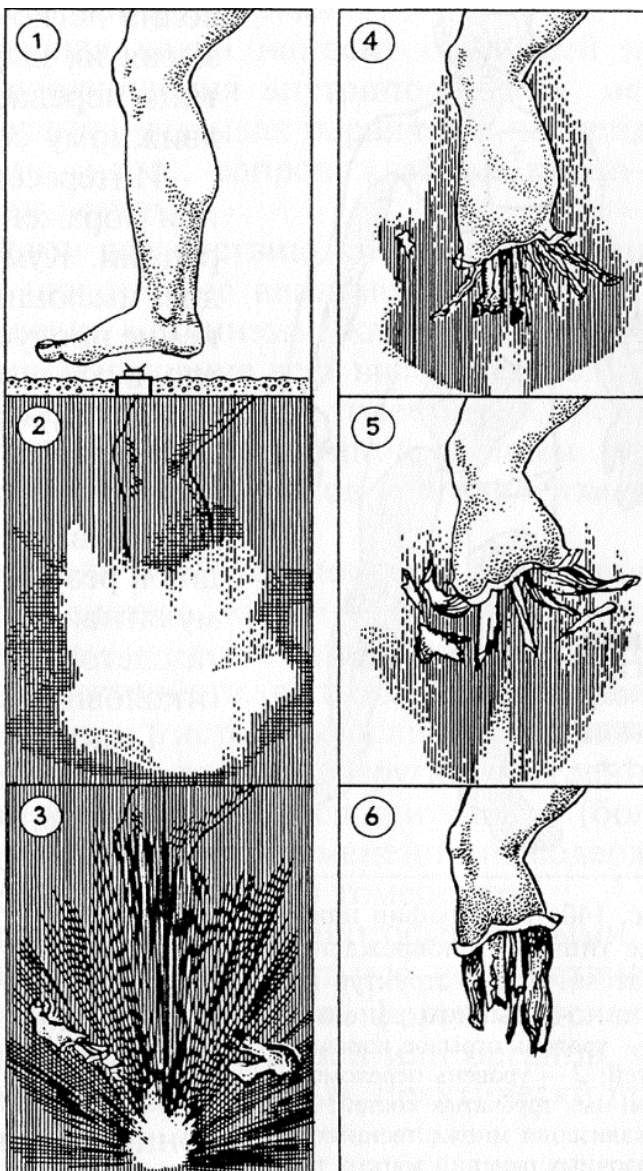


Рисунок 58. Схема и фотографии экспериментального подрыва биоманекена в противоминной обуви на противопехотной mine.

Проникновение раскаленных и направленных струй взрывных газов и ударной волны в рану приводит к отслойке тканей от кости на значительном протяжении – уровень отрыва, размозжения и расрепаровки тканей (неполного анатомического дефекта) (рис. 59). На этом уровне величина и характер бризантных разрушений конечностей полностью зависят от биомеханических свойств повреждаемых анатомических структур и особенностей строения костно-фасциальных футляров конечности. Характерной является обратная зависимость величины разрушений

от механической прочности ткани – чем менее прочная ткань – тем большая тяжесть повреждений. В случае, если паравазальные, параоссальные, субфасциальные и межмышечные пространства открыты в сторону взрывной раны, взрывные газы проникают по ним, нанося разрушения наиболее проксимально. При этом в состав газопылевого облака помимо продуктов взрывчатого разложения вещества всегда входят частицы грунта и фрагменты разрушенных тканей нижележащего уровня, действующие как вторичные ранящие снаряды.

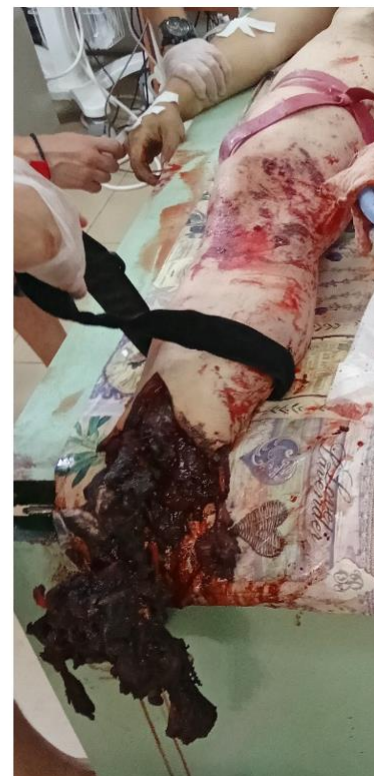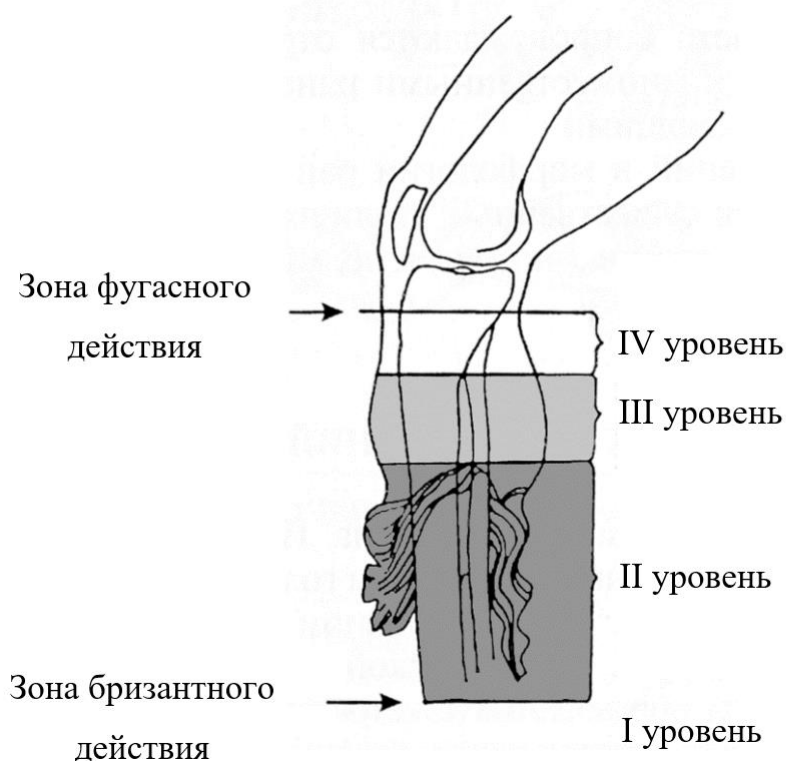


Рисунок 59. Схема и фотография конечности раненого с минно-взрывным ранением, отрывом правой стопы и разрушением правой голени (противопехотная мина типа ПМН-2). Этап контроля неправильно наложенного жгута.

К размозженным участкам конечности примыкает зона тяжелых фугасных (ударных) повреждений. Для входящего в его состав уровня ушиба тканей характерны многочисленные сливные и очаговые кровоизлияния, которые концентрируются преимущественно вдоль сосудисто-нервных пучков. Границей этого уровня для костной ткани принято считать линию ближайшей суставной щели, а для мышечной ткани данная граница переходит на вышележащий сегмент и может распространяться вплоть до уровня прикрепления травмированных мышц (рис. 59). Таким образом, главными проводниками ударных волн

в проксимальном направлении являются механически однородные ткани конечности и кровяной столб. Вдоль этих образований формируются наиболее глубокие и протяженные контузионные повреждения прилежащих анатомических структур.

С уровня сотрясения органов и тканей смежных сегментов и в более проксимальных анатомических областях тела отмечаются стойкие нарушения тонуса артериальных сосудов, имеют место мозаичные нарушения микроциркуляции и дистрофические изменения мышц. Для органов живота, груди и головного мозга характерны ушибы внутренних органов (в первую очередь сердца и легких), а также травмы центральной нервной системы.

Следует также отметить, что дополнительно типичную топографию повреждений при минно-взрывном ранении создают выброшенные в виде конуса осколки. Характерными для подрывов на противопехотных минах являются осколочные ранения противоположной конечности, промежности, ягодиц, передней поверхности туловища, рук, головы и лица, которые при ходьбе слегка наклонены вниз. Для взрывов боеприпасов в руках характерными являются осколочные ранения передней поверхности туловища, головы, шеи и лица [8, 9].

Таким образом, минно-взрывные ранения характеризуются определенными морфологическими и функциональными особенностями, проявляющимися как на сегментарном уровне, так и на уровне всего организма. Эти особенности определяют характер течения раневого процесса и травматической болезни, а также технику выполнения ампутаций у рассматриваемой категории раненых.

Техника выполнения ампутаций при боевой травме

У раненых с минно-взрывными и огнестрельными ранениями ампутации конечностей технически могут быть выполнены *в пределах неизмененных тканей* стандартными способами или *по типу первичной хирургической обработки*.

Техника ампутации конечности «в пределах неизмененных тканей»

Показанием к такому варианту ампутации являются: невозможность сохранения конечности (тяжесть разрушения тканей) при относительно стабильном состоянии пострадавшего (когда увеличение продолжительности операции, операционной травмы и кровопотери не повысят анестезиологический

и хирургический риск). Кроме того важны отсутствие отека и признаков контузии на уровне формирования культи.

Ампутацию выполняют при наложенном кровоостанавливающем жгуте с формированием кожно-фасциальных лоскутов в зависимости от конфигурации раны. Уровень усечения определяют максимально близко к ране, однако строго в пределах жизнеспособных тканей. Мышцы при этом пересекают отступя 3-4 см дистальнее основания сформированных костно-фасциальных лоскутов. Остеотомию производят листовой или проволочной пилой транспериостальным методом (рис. 60).

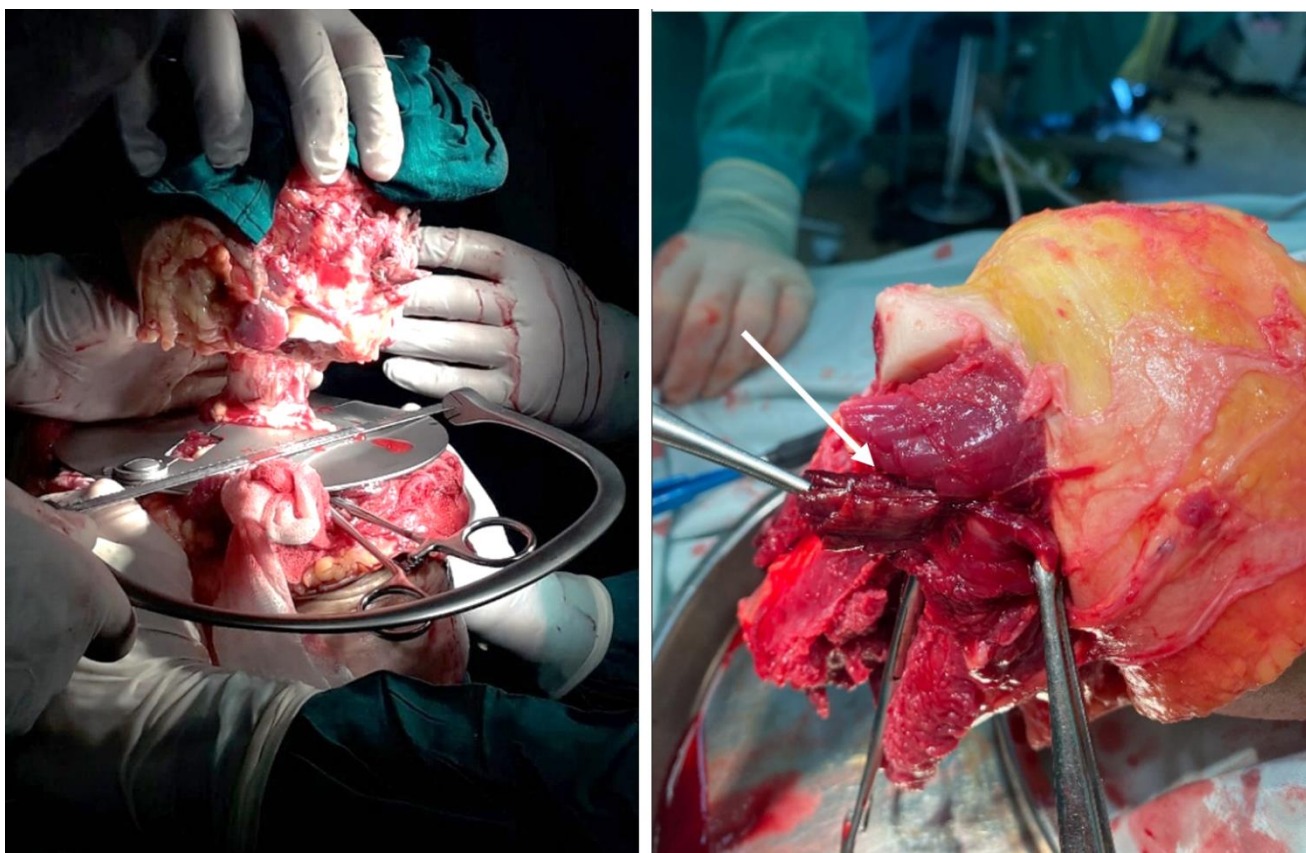


Рисунок 60. Ампутация правого бедра, выполняемая в пределах здоровых тканей в отсроченном порядке у раненого с минно-взрывным ранением. Этап остеотомии бедренной кости (слева). Ампутация левой голени, выполняемая в пределах здоровых тканей в отсроченном порядке у раненого с минно-взрывным ранением. Выполнены опилены берцовых костей, сформированы кожно-фасциальные и мышечные лоскуты. При осмотре выявлены мозаичные некрозы и ушиб мышцы длинного разгибателя большого пальца – обозначено стрелкой (справа).

При ампутации голени малоберцовую кость усекают на 1,5 – 2 см проксимальнее опиления большеберцовой кости. При выполнении последнего выполняют краевую резекцию гребня большеберцовой кости. При ампутации

предплечья обе кости перепиливают на одном уровне. Магистральные сосуды прошивают и перевязывают отдельно одной или двумя лигатурами. Нервные стволы выделяют и после введения раствора анестетика усекают как можно проксимальнее. Снимают турникет, выполняют окончательный гемостаз коагуляцией мелких сосудов. Рану обильно орошают раствором 3% перекиси водорода и антисептическими жидкостями. Поверхность мышц и опил кости укрывают салфетками, пропитанными мазями на водорастворимой основе. Для предотвращения ретракции кожи накладывают 2 – 3 провизорных шва (рис. 61).

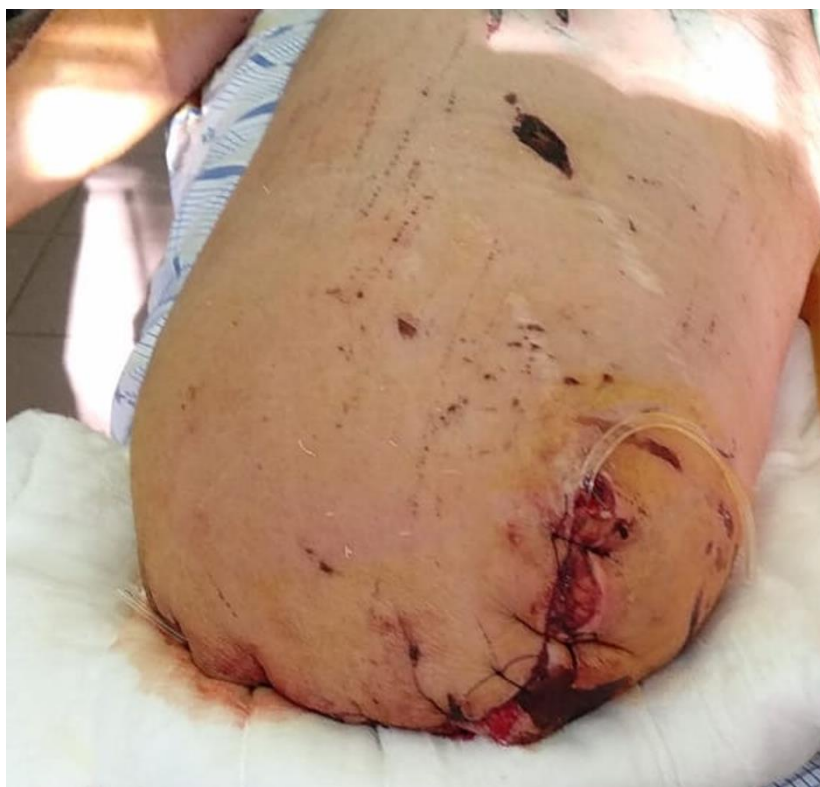

Рисунок 61. Ампутация правого бедра, выполненная в пределах здоровых тканей в отсроченном порядке у раненого с минно-взрывным ранением. Сформирована культя, мышцы и опил бедренной кости закрыт мазевой повязкой, дренирование, наложены провизорные швы на кожу.

Вторым возможным вариантом временного закрытия раны культы конечности является использование системы локального отрицательного давления. Ее применяют после тщательного осмотра раны и гемостаза, укрытия сосудисто-нервных пучков и сухожилий мышцами с целью их защиты от прямого воздействия отрицательного давления и высыхания (рис. 62). С помощью вакуумирования достигается постоянное удаление раневого экссудата, исключается необходимость этапных повторных хирургических обработок

и многократных перевязок раны, что обеспечивает возможность эвакуации раненого на вышестоящие этапы медицинской помощи в течение нескольких дней или менее ресурсозатратное лечение в стационарных условиях.

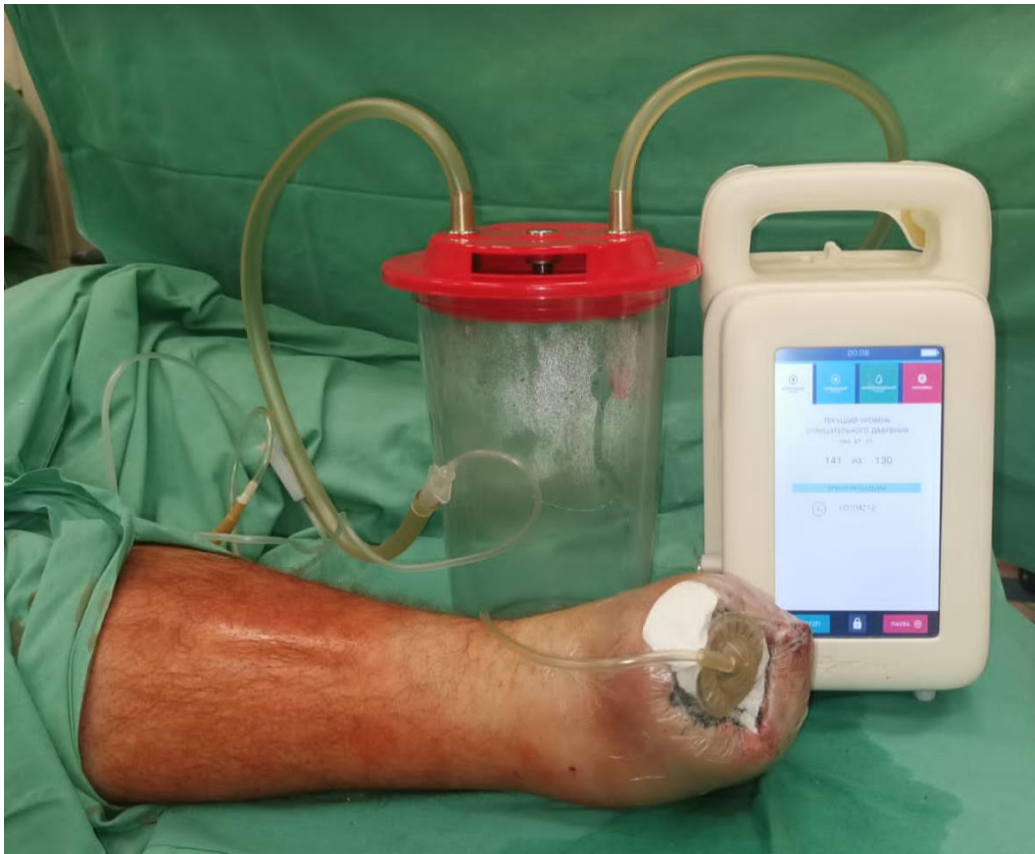

Рисунок 62. Экзартикуляция правой стопы в суставе Лисфранка, выполненная в пределах здоровых тканей у раненого с минно-взрывным ранением (мина типа ПФМ-1с – «лепесток»). На рану культи наложена повязка для лечения отрицательным давлением.

Выполняют иммобилизацию усеченного сегмента гипсовыми лонгетными повязками. Спустя 4 – 5 суток при положительной динамике раневого процесса, отсутствии очагов некрозов тканей, признаков развития нагноения и раневой инфекции рану культи ушивают первичными отсроченными швами и дренируют. Костно-пластические ампутации на передовых этапах медицинской эвакуации не выполняют.

В случае если имеет место перелом костей сформированной культи конечности, он должен быть стабилизирован стержневым аппаратом с целью защиты мягких тканей от вторичных повреждений и профилактики развития осложнений (жировая эмболия, компартмент синдром). После заживления раны культи на этапе специализированной медицинской помощи возможно выполнение последовательного остеосинтеза (рис. 37).

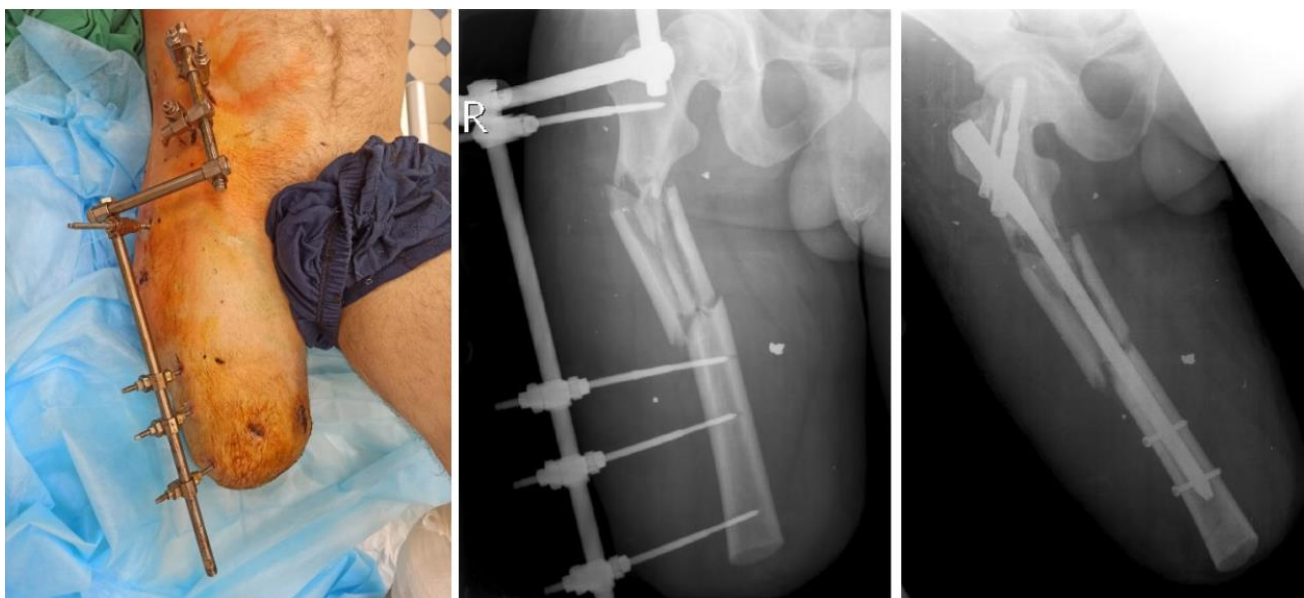


Рисунок 63. Ампутиционная культя правого бедра у раненого с минно-взрывным ранением, оскольчатый перелом правой бедренной кости, фиксированный стержневым аппаратом. Рентгенограммы до и после выполнения последовательного остеосинтеза культя правой бедренной кости.

Показания и техника ампутаций «по типу первичной хирургической обработки раны»

Показанием к такому варианту ампутации являются:

1. Спасение жизни раненого в крайне тяжелом нестабильном состоянии – при продолжающемся наружном артериальном кровотечении из культя (при отрыве) или разрушенного сегмента конечности, несмотря на наложенный жгут. В этом случае ампутацию выполняют через рану, максимально быстро, атравматично, отсекая только некротизированные ткани с целью поиска источника и окончательной остановки кровотечения из культя конечности и снятия жгута (рис. 64).

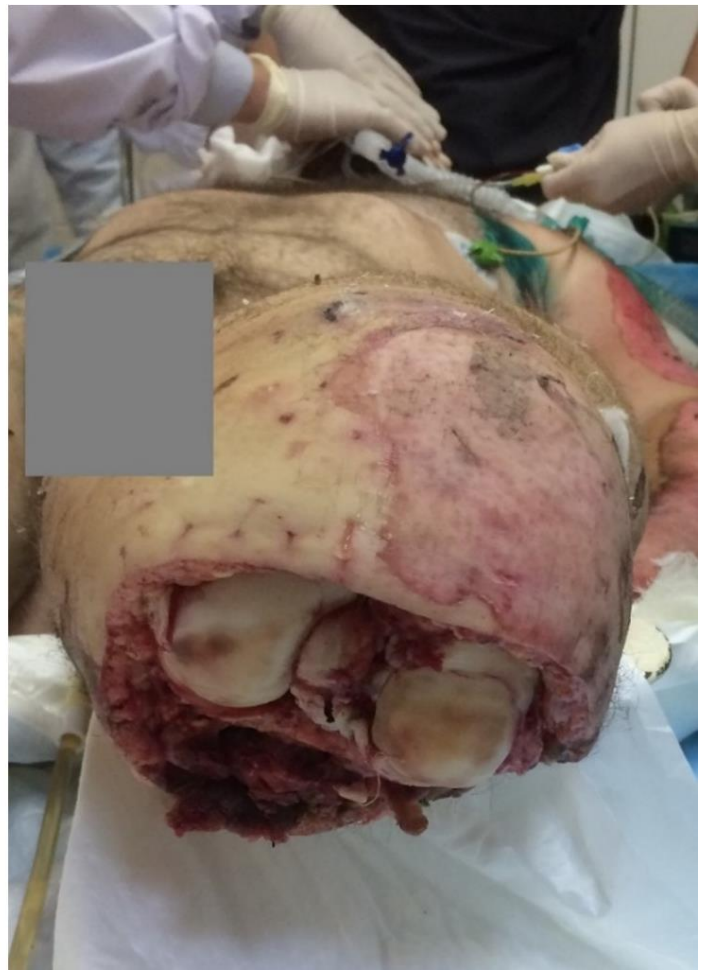
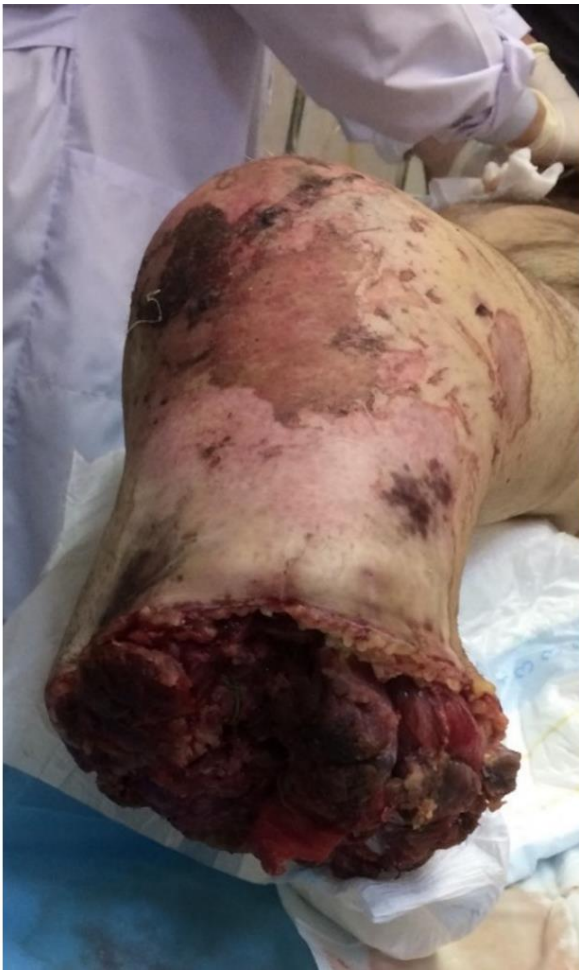
Рисунок 64. Ампутация правой голени и экзартикуляция в левом коленном суставе, выполненные по типу первичной хирургической обработки на этапе квалифицированной медицинской помощи у раненого с тяжелым сочетанным минно-взрывным ранением.

2. Попытка сохранения крупного сустава конечности (при высоких отрывах голени или предплечья) или попытка сохранения максимально длинной культы (при высоких отрывах бедра или плеча) предпринимается с целью создания условий для функционально выгодного протезирования конечности. Ампутацию в этих случаях выполняют атипично, без формирования кожно-фасциальных лоскутов и максимально дистальнее. Техника оперативного вмешательства предполагает иссечение участков первичного некроза на культе, перевязку магистральных сосудов, обработку нервных стволов и остеотомию на выбранном уровне сохранения длины сегмента конечности. Следует отметить, что при минно-взрывных ранениях такие операции как правило невозможны из-за обширности и характера повреждений – протяженность пораженных струями взрывных газов и ударной волной тканей значительно превышает уровень отрыва.

При обоих вариантах ампутаций конечностей «по типу первичной хирургической обработки» в дальнейшем с целью формирования культи, пригодной для функционально выгодного экзопротезирования, показана реампутация (рис. 65).

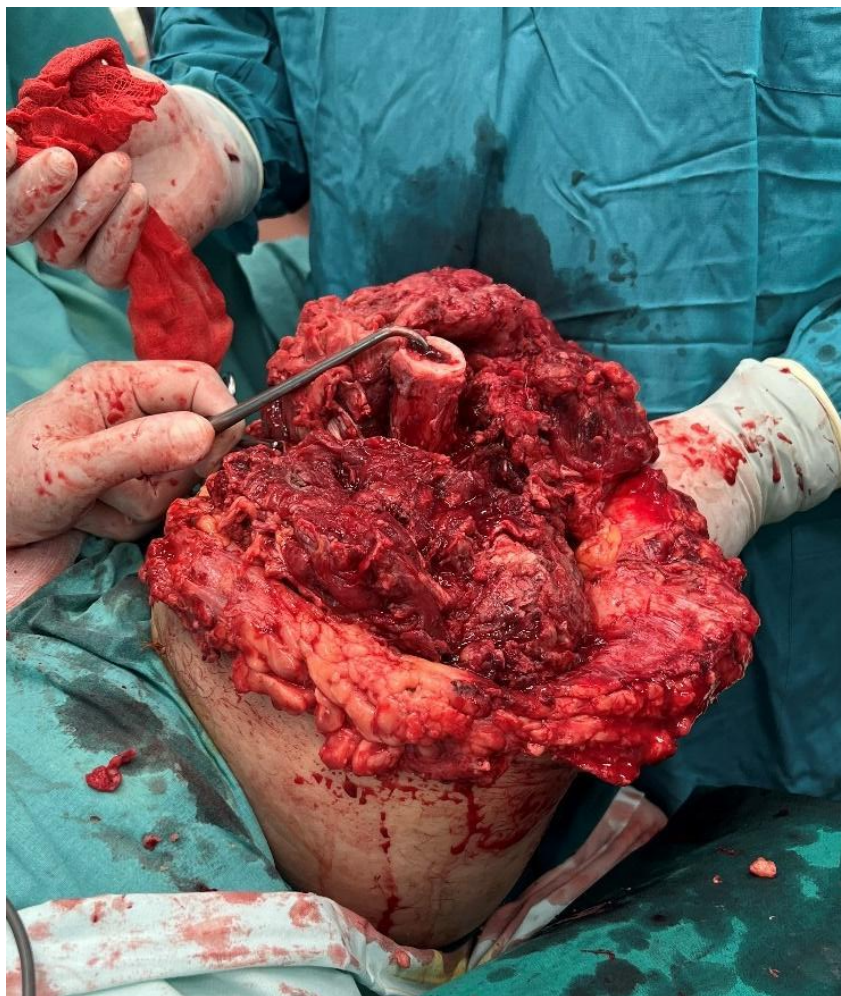

Рисунок 65. Реампутация левого бедра после ампутации, выполненной «по типу первичной хирургической обработки» по поводу осколочного ранения, отрыва левой нижней конечности на уровне средней трети бедра. Сняты провизорные швы, удалены салфетки, покрытые водорастворимой мазью, проводится ревизия мышц костно-фасциальных футляров бедра и некрэктомия.

Ампутации конечностей по вторичным показаниям могут выполняться на фоне тяжелого состояния раненого, обусловленного интоксикацией. В этом случае с целью сокращения продолжительности операции ампутацию выполняют гильотинным способом в пределах здоровых тканей, дополняя ее фасциотомией всех футляров и вскрытием всех затеков. В обязательном порядке операцию

завершают дренированием широко раскрытой раны культи, иммобилизацией и антибактериальной терапией.

Следует особо отметить, что огнестрельные и минно-взрывные ранения конечностей, сопровождающиеся значительным разрушением тканей, а также случаи прогрессирования раневой инфекции являются причиной нестабильности показателей гомеостаза у раненых. В этой связи выполнение такой травматичной операции, как ампутация, требует обязательной интенсивной предоперационной подготовки. Последняя включает коррекцию гемодинамических, дыхательных и метаболических расстройств.

Наиболее дискуссионными являются вопросы выполнения костно-пластических ампутаций. Последние позволяют создать опороспособные культы нижних конечностей, однако в ряде случаев существенно ограничивают функциональные возможности экзопротезов (рис. 66, рис. 67).

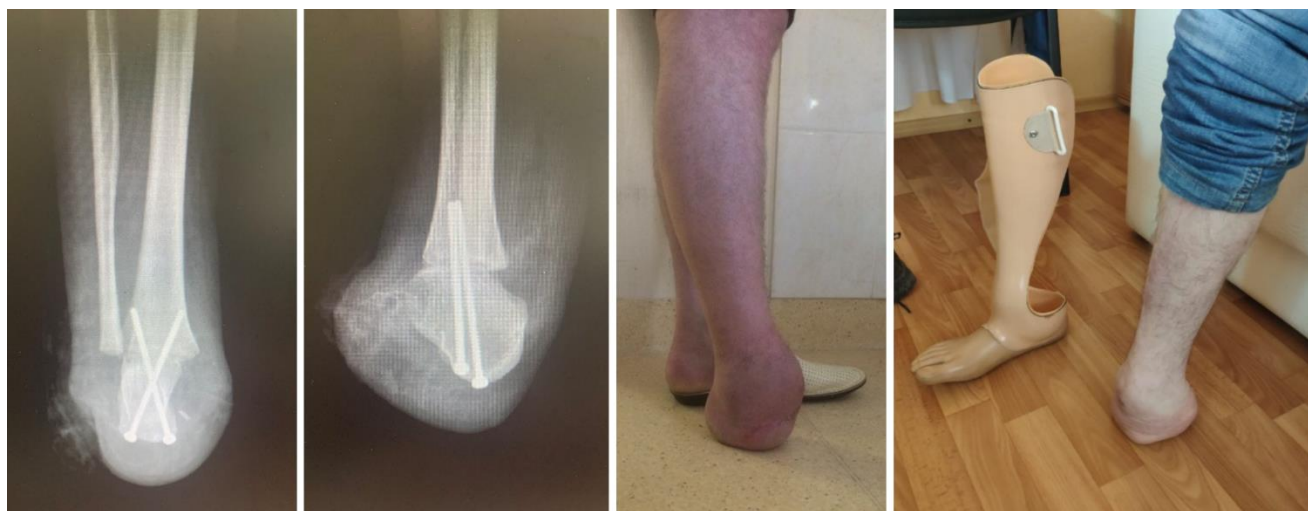

Рисунок 66. Рентгенограммы, ближайший и отдаленный клинический результат модифицированной костнопластической ампутации стопы по Н.И. Пирогову по поводу минно-взрывного ранения (мина типа ПФМ-1с – «лепесток»).

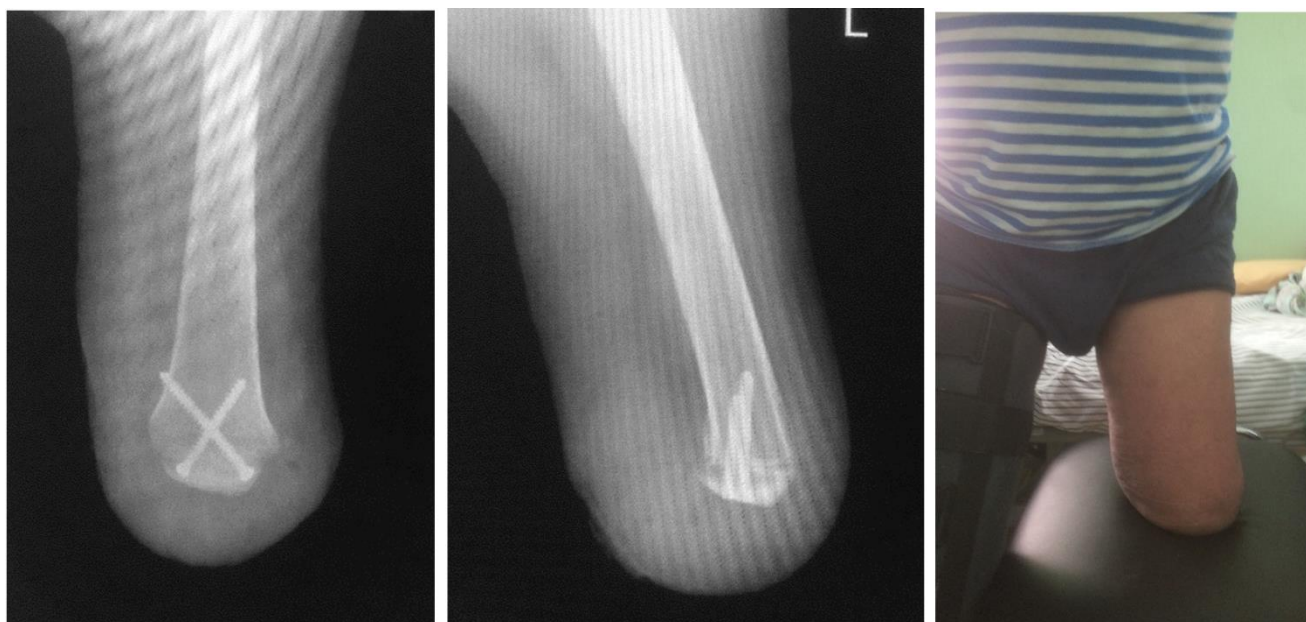

Рисунок 67. Рентгенограммы и ближайший (21 день) клинический результат модифицированной костнопластической ампутации левой голени по Гритти-Шимановскому по поводу минно-взрывного ранения (мина типа ПМН-2).

При наличии возможности выполнить костно-пластическую операцию, направленную на максимальное сохранение длины сегмента конечности и его опороспособности, решение данного вопроса осуществляется коллегиально врачом травматологом-ортопедом, протезным техником и врачом физических методов реабилитации с учетом пожелания пациента.

При выполнении ампутаций у раненых нередко допускаются тактические и технические ошибки. К ним относятся:

- повторное кровотечение вследствие неадекватного гемостаза;
- применение гильотинных методов ампутации без реампутации с формированием функциональной культи;
- зашивание ран культи конечности наглухо первичным швом;
- иммобилизация культи конечности циркулярной гипсовой повязкой вместо лонгетной;
- ошибки в выборе уровня ампутации;
- неправильная оценка жизнеспособности тканей поврежденной конечности;
- выполнение ампутации без адекватной предоперационной подготовки, направленной на восстановление гомеостаза.

Перечисленные ошибки способствуют развитию тяжелой раневой инфекции, формированию порочной культуры, возникновению так называемых болезней культуры и требуют проведения реампутаций.

Причинами летальных исходов после ампутаций при огнестрельных и минно-взрывных ранениях конечностей могут стать синдром полиорганной недостаточности, прогрессирующая раневая инфекция (гнойная или анаэробная), сопровождающаяся повторными аррозивными кровотечениями из магистральных сосудов культы, сепсис.

Изложенные в настоящей главе подходы к выбору и методам выполнения ампутаций при боевой хирургической травме являются базовыми для лечения раненых с наиболее тяжелыми повреждениями конечностей, у которых выполнение органосохраняющих операций является невозможным. Их использование позволяет военным травматологам и хирургам, оказывающим помощь непосредственно в зоне боевых действий, сохранить жизнь раненым рассматриваемого профиля.

Дальнейшая быстрая эвакуация этих пострадавших в специализированные травматологические отделения военно-медицинских организаций, применение современных экзопротезов и стройная система медицинской и социальной реабилитации являются залогом достижения высоких функциональных результатов лечения и снижения его длительности.

Глава 8. Послеоперационное ведение

Послеоперационные повязки и методы лечения различаются, у каждого из них есть свои преимущества и недостатки. Обычно используют четыре типа послеоперационных повязок:

- Мягкие повязки. Эти повязки не контролируют послеоперационный отек.
- Мягкие давящие повязки. Эти повязки требуют равномерного распределения давления, чтобы избежать возможного сдавления конечности.

- Полужесткие повязки – к ним относятся гипсовые лонгеты и повязки, удерживаемые трикотажными приспособлениями; они имеют те же преимущества, что и жесткие повязки, за исключением того, что они не позволяют использовать сразу послеоперационный протез.

- Жесткие повязки, чаще всего изготавливаемые из гипсовых бинтов, хорошо защищают культю, уменьшают отек и боль, ускоряют контурную ауторедеформиацию культи, обеспечивают раннюю мобилизацию, защищают рану, позволяют рано приступать к послеоперационному протезированию. К недостаткам жестких повязок относятся плохой доступ к послеоперационной ране и риск избыточного точечного давления. Однако доступ к отдельным участкам культи может быть обеспечен, например, окончатой гипсовой повязкой.

Пациента важно активизировать для профилактики гиподинамических осложнений, повышения аэробной выносливости. Предпринимается комплекс мер по профилактике падений, которые могут привести к травмированию послеоперационной раны и расхождению краев.

По показаниям выполняются консультации психолога, важен позитивный психоэмоциональный фон [50, 59]. В послеоперационном периоде депрессивные состояния у пациентов развиваются очень часто [63]. Важна профилактика суицидов - стоит избегать размещения таких пациентов в одноместных палатах, медицинский персонал должен быть в курсе оценки суицидального риска (шкала Патерсона, алгоритм выявления суицидальных наклонностей) [1]. Как правило, хорошо влияют организованные беседы пациента с теми людьми, кто перенес ампутацию ранее.

Глава 9. Осложнения и их профилактика

Исследование (N = 4162) с использованием базы данных Национальной программы повышения качества хирургии (NSQIP) Американского колледжа хирургов (ACS) выявило следующие факторы риска развития осложнений после ампутации [71]:

– хирургическая инфекция – предоперационные открытые, контаминированные или грязные/инфицированные раны; более длительное интраоперационное время; развитие сепсиса до операции;

– тромбоз глубоких вен – предоперационная застойная сердечная недостаточность; значительное снижение массы тела; большая общая продолжительность пребывания в стационаре;

– сепсис – длительная продолжительность пребывания в стационаре; ампутации, проводимые в экстренных случаях; предоперационная острая почечная недостаточность; открытые или инфицированные раны; загрязненные или грязные/инфицированные раны.

Несмотря на то, что индустрия протезов добилась значительных успехов за последние несколько десятилетий, боль по-прежнему остается проблемой для многих пациентов, перенесших ампутацию нижних конечностей. Часто протезисты направляют пациентов обратно к хирургам для коррекции порочной или симптомной культы.

Боль у пациентов, перенесших ампутацию нижних конечностей, может исходить из костей, мышц, нервов или кожи. Эти болезненные симптомы могут приводить к значительным ограничениям, трудностям в повседневной деятельности и снижению способности ходить с протезом. Необходима тщательная оценка для определения точного источника боли. Распространенной ошибкой является выполнение простой реампутации на более проксимальном уровне. Эта операция может быть безуспешной, если причина боли не обнаружена и не устранена.

К общехирургическим осложнениям или, скорее, трудностям относят:

- проблемы заживления послеоперационной раны;
- патологический отек;

- контрактуры смежных суставов;
- боль;
- ощущение фантомных конечностей.

Заживление раны у пациента с сосудистым заболеванием может быть серьезно затруднено из-за основного заболевания или из-за хирургической компрометации кожных лоскутов, закрытия раны с натяжением. В зависимости от выраженности может использоваться консервативная тактика, повторные хирургические обработки, реконструктивные операции или реампутации.

Есть сообщения об успешном применении локального отрицательного давления при ампутации по ишемическим показаниям [68].

Послеоперационный отек может привести к дальнейшему нарушению заживления раны. Эта проблема может быть сведена к минимуму путем адекватного закрытия интрамедуллярного канала и миопластики, а также эластичным бинтованием культы конечности в послеоперационном периоде.

Контрактуры тазобедренных или коленных суставов могут возникать во время операции или после операции из-за отсутствия активности пациента и длительного сидения или передвижения в инвалидной коляске. Во время операции следует избегать избыточного натяжения мышц, а в раннем послеоперационном периоде важна мобилизация пациента.

Пациентам, перенесшим транстибиальную и трансфemorальную ампутации, следует избегать длительного сидения с согнутыми бедрами и коленями (лежать в положении с разогнутой культей в возвышенном положении – валик, подушка). Пациентов, перенесших трансфemorальную ампутацию, следует проинструктировать о необходимости лежать в положении с разогнутыми тазобедренными суставами несколько раз в день, чтобы растянуть мышцы бедра. Если не уделить внимание профилактике контрактур, то они могут значительно затруднить последующее протезирование.

Особые страдания пациентам, перенесшим ампутации нижних конечностей, доставляют каузалгические боли, которые имеют резкий и жгучий характер, трудно локализируются, широко иррадиируют и сопровождаются частыми приступами усиления в виде простреливающих болей. Эти боли, как правило,

сопровожаются трофическими нарушениями в тканях культей и в настоящее время рассматриваются в качестве одного из ведущих проявлений комплексного регионарного болевого синдрома. После ампутаций на нижних конечностях каузалгические боли возникают чаще всего вследствие некачественной обработки седалищного и большеберцового нервов.

Ощущение фантомной конечности, будто ампутированная ее часть все еще присутствует, возникает почти у всех пациентов, перенесших ампутации нижних конечностей, но имеет тенденцию к постепенному уменьшению с течением времени. Фантомные боли в ампутированной части конечности обычно описываются как болезненное жжение в удаленном сегменте, встречаются чаще, чем считалось ранее и доставляют много страданий пациентам [41].

Сопутствующие причины остаточной боли в конечностях включают невромы на уровне ампутации, которые срастаются с кожей, мышцами и костями. Это может привести к прямой стимуляции нервных окончаний или боли от давления или тракции при движении конечности.

Дополнительные причинами болей могут быть следующими:

- несостоятельное мягкотканное покрытие культы;
- выступающие концы костей, остеофиты, приводящие к бурситам и другим локальным проблемам;
- рубцовая перестройка глубоких тканей, компартментное сдавление;
- ишемическая боль у пациентов с сосудистыми заболеваниями.

Первоначально могут быть опробованы консервативные методы лечения, такие как десенсибилизирующая терапия, постепенное и постоянное ношение протезов, прерывистая компрессия, фармакотерапия, чрескожная стимуляция нервов или пробная блокада проксимальных нервов.

При протезировании нередки контактные проблемы с кожей между культей и гильзой протеза. Их обычно можно избежать при соблюдении правил гигиены. Поверхность протеза следует регулярно чистить и содержать в сухости, без остатков мыла.

Фолликулита культы можно избежать, если не брить области повреждения конечности. При наличии фолликулита его можно лечить пероральными

антибиотиками. Точно также гидраденит следует лечить с помощью соответствующей гигиены и периодического перорального приема антибиотиков.

Стойкий остаточный отек культи после ее ауторемоделации (созревания) чаще всего возникает из-за плохой подгонки протеза или сосудистых проблем. Хронический отек без лечения может привести к венозной гиперплазии. Для профилактики нужна адекватная протезная помощь с частой заменой тщательно подогнанных компонентов протеза.

Профилактика неврином и нейрогенной боли

Хирургическая профилактика послеоперационных болей в ампутационной культе должна проводиться, прежде всего, во время выполнения ампутаций за счет более проксимальной резекции нервных стволов и их расположении в свободной от рубцов зоне, а также, что весьма желательно – в сохранившихся мышечных тканях. При этом для предотвращения врастания в рубцовую ткань на торце культи невромы, неизбежно формирующейся на конце пересеченных нервных стволов, следует резецировать нервы на бедре на 5 – 8 см выше костного опиала, на голени – на 4 – 5 см, а на стопе – на 2 – 4 см [3]. При этом следует проводить резекцию не только основных нервных стволов (седалищного и бедренного – на бедре; большеберцового, общего, поверхностного и глубокого малоберцовых нервов – на голени), но и крупных кожных нервов (заднего и латерального кожных нервов бедра, подкожного нерва – на бедре; икроножного и подкожного нервов – на голени).

Когда сосудисто-нервные структуры лигируются вместе, то возникает непрерывное раздражение резецированного нерва пульсовой волной – для профилактики необходима диссекция сосудисто-нервного пучка и отдельная перевязка.

У пациентов, перенесших транстибиальные ампутации, раздражение нерва может происходить из-за его сдавления между мобильной малоберцовой костью и большеберцовой костью.

Предпринимавшиеся попытки обработки культи нерва после резекции формальдегидом, спиртом и др., использование различных синтетических

колпачков, обработки лазером и т.п. в целом не показали какой-либо эффективности.

Для профилактики неврином крупных нервов может использоваться выкраивание эпинеурального лоскута, которым укрывают торец нерва (рис. 68) или создание неонейропетли (рис. 69)

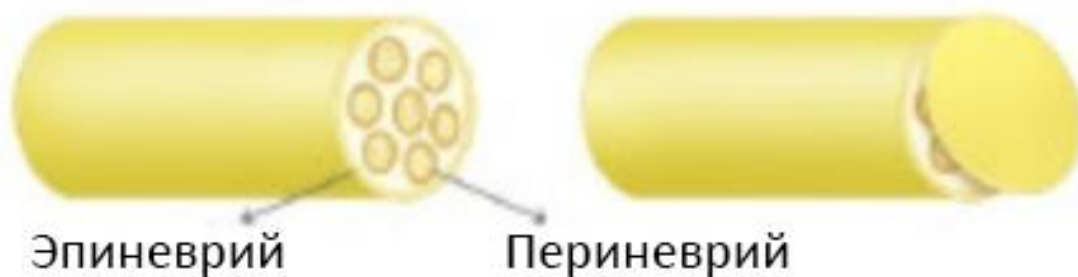


Рисунок 68. Эпинеуральный лоскут для профилактики неврином.



Рисунок 69. Неонейропетля для профилактики неврином.

В последние годы для профилактики формирования болезненных неврином успешно применяются методики направленной мышечной реиннервации (Targeted muscle reinnervation – TMR, рис. 70), а также регенеративного интерфейса периферических нервов (regenerative peripheral nerve interface – RPNI, рис. 71). Обе эти методики предполагают вшивание концов пересеченных нервов в сохранившиеся мышцы или формирование вокруг них своеобразных «мышечных муфт».

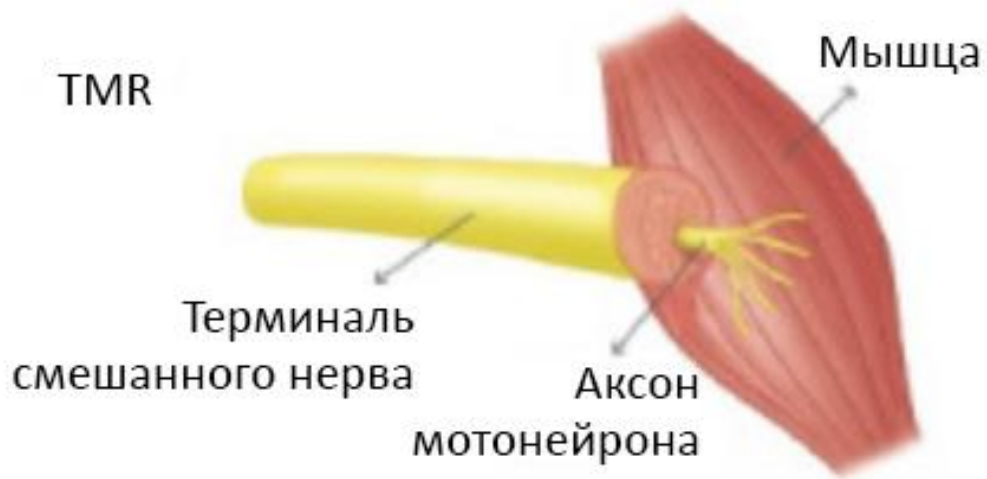

Рисунок 70. TMR для профилактики неврином. Пояснения в тексте.

RPNI



Рисунок 71. RPNI для профилактики неврином. Пояснение в тесте.

Для лечения возникшей болезненной невриномы может потребоваться ревизионная операция, в ходе которой неврома иссекается, а культя нерва транспонируется в область, свободную от рубцов и спаек. В.В. Ноут с соавт. сообщают, что наиболее часто ревизии по поводу болезненных невром требуются при ампутациях выше колена на седалищном нерве, а при ампутации ниже колена – на большеберцовом, общем или поверхностном малоберцовых нервах [40].

Глава 10. Порядок организации медицинской помощи

Ампутации и реампутации выполняются как специализированная, в том числе высокотехнологичная, медицинская помощь в стационарных условиях (в условиях, обеспечивающих круглосуточное медицинское наблюдение и лечение).

Ампутации и реампутации в неотложной и плановой форме могут выполняться следующими врачами специалистами:

- врач-детский онколог;
- врач-онколог;
- врач-пластический хирург;
- врач-сердечно-сосудистый хирург;
- врач-травматолог-ортопед;
- врач-хирург.

Ампутации по экстренным показаниям могут выполнены врачом любой хирургической специальности.

Ампутации могут выполняться в медицинских организациях, имеющих лицензию на оказание медицинской помощи по профилям «хирургия», «онкология», «детская онкология», «пластическая хирургия», «сердечно-сосудистая хирургия», «травматология и ортопедия», «хирургия».

Реампутации, а также реампутации, требующие выполнения хирургических методик по мягкотканной реконструкции при дефектах, предпочтительно выполнять в медицинских организациях, оказывающих высокотехнологичную медицинскую помощь по тем же профилям.

Порядок организации медицинской помощи в стационарных условиях

Руководителям медицинских организаций, оказывающих медицинскую помощь в стационарных условиях, необходимо обеспечить наличие оборудования, изделий медицинского назначения и запаса необходимых расходных материалов для диагностики в интересах ампутаций и собственно выполнения ампутаций.

Особенности эвакуационных мероприятий и общие принципы госпитализации пациентов, которым показана ампутация

При травме, в том числе при боевой травме, при отсутствии экстренных показаний к ампутации, целесообразно организовать эвакуацию пациента в многопрофильный стационар, оказывающий специализированную, в том числе высокотехнологичную, медицинскую помощь по профилям «травматология и ортопедия», «сердечно-сосудистая хирургия» для исчерпывающего комплекса мероприятий по спасению конечности.

В случаях, когда рассматривается вопрос реампутации на более проксимальном уровне по поводу ран, мягкотканых дефектов, целесообразно направить пациента в медицинскую организацию, оказывающую специализированную, в том числе высокотехнологичную, медицинскую помощь по профилям «травматология и ортопедия» и/или «сердечно-сосудистая хирургия» и/или «пластическая хирургия» для реконструкции дефекта.

Защита медицинского персонала

В случае ампутаций по поводу боевой травмы в редких случаях может быть инородное тело в виде неразорвавшегося боеприпаса. В таком случае предпринимаются дополнительные меры защиты медицинского персонала в виде бронежилетов, касок, бронеширм, а для консультаций привлекаются специалисты федеральных органов исполнительной власти, в которых законодательством предусмотрена военная или приравненная к ней служба. В качестве таких специалистов привлекаются лица, имеющие следующие военно-учетные специальности: 01001 «Командир инженерно-саперного подразделения или боевое применение инженерно-саперных подразделений и частей», 101001 «Командир инженерно-саперного подразделения или боевое применение инженерно-саперных подразделений и частей»; 166855 «Специалист инженерной разведки — старший сапёр»; 5002003 «Заместитель командира инженерно-сапёрного батальона по вооружению»; 430900 «Хранение и ремонт боеприпасов, взрывателей, осветительных и сигнальных средств». Привлечение гражданских инженеров-взрывотехников нежелательно, ввиду риска недостаточной

квалификации в области неразорвавшихся боеприпасов. Указанные специалисты могут непосредственно присутствовать при оказании медицинской помощи.

Глава 11. Реабилитация пациентов, перенесших высокую ампутацию конечности

Реабилитация пациентов, перенесших высокую ампутацию нижней конечности, должна начинаться на операционном столе и продолжаться в течение всего послеоперационного периода. Ее цель – подготовка культы конечности к протезированию.

Первичное протезирование. Это комплекс мероприятий, который сопутствует впервые проводимому протезированию конечности, ключевой раздел, от эффективности которого зависит результативность всего процесса реабилитации инвалидов с утратой конечности. Первичное протезирование включает в себя подготовку к протезированию, назначение и изготовление протезно-ортопедического изделия, последующую доработку конструкции протеза (доведение ее до оптимальной), обучение ходьбе на протезе. Все мероприятия, так или иначе связанные с восстановлением функции опоры и движения, в период от ампутации конечности до выдачи постоянного протеза следует считать процессом первичного протезирования. Весь процесс первичного протезирования, даже при оптимальной степени всех влияющих на него обстоятельств, длится несколько месяцев.

Простое протезирование. Его характеристика определена уже самим термином. Простое протезирование проводится с использованием типовых узлов, полуфабрикатов, по предусмотренной медико-технической документацией технологии сборки протезно-ортопедического изделия. Это наиболее распространенный вид протезирования, не требующий целенаправленной подготовки или сложного подбора режимов пользования протезом.

Сложное протезирование. Допускает использование принципов простого протезирования, но, в отличие от него, в каждом конкретном случае предусматривает проведение тех или иных дополнительных мероприятий. Это может быть отклонение от схем построения изделия, однако чаще всего это показания к дополнительным методам медицинского сопровождения: множественные ампутационные культы, наличие врожденной аномалии развития, пороков и болезней культы, тяжелой сопутствующей патологии, предполагающих

проведение особых методов подготовки (например, хирургического лечения, инфузионной терапии или длительной разработки контрактур). Сложным может быть и процесс освоения протеза, особенно при парных постампутационных дефектах конечностей или при тяжелой сопутствующей патологии. Как отечественные, так и зарубежные протезисты относят к сложному первичное протезирование конечности у больных с заболеваниями сосудов и осложнениями СД и считают необходимым его проведение в условиях стационара [77, 78].

Атипичное протезирование. Это протезирование с изменением конструкции отдельных узлов или созданием совершенно новых конструкций применительно к клинической картине дефектов и индивидуальным особенностям больного. Традиционно атипичность протезирования определялась прежде всего отсутствием полуфабрикатов и конструкций, необходимых для протезирования в отдельных нестандартных ситуациях. С развитием протезостроения и технологий протезирования это понятие постепенно теряет свой первоначальный смысл.

Типичное протезирование. Как и простое, это протезирование предполагает использование типовых узлов и полуфабрикатов по предусмотренной технологии сборки. Однако оно может быть как простым, так и сложным, если, например, требуется проведение специальных мероприятий, направленных на подготовку к нему.

Повторное протезирование. Хотя сам термин применяется нечасто, но определение этого понятия характеризует весьма важный аспект, а именно то, что пациент уже имеет опыт пользования протезом и у него уже сложился определенный стереотип двигательных функций, который в значительной мере связан с той конструкцией, которой он пользуется. Последнее является крайне важным обстоятельством в практике протезиста.

Лечебное протезирование предназначено для терапевтического воздействия на опорно-двигательную систему, в том числе в процессе проведения консервативного или оперативного лечения. Чаще всего лечебное протезирование бывает первичным, однако, хотя и крайне редко, в силу тех или иных обстоятельств оно может быть повторным.

Функциональное, косметическое протезирование. Эти термины достаточно редко применяются в контексте задач организации и тактики протезирования, хотя имеют непосредственное отношение к таким основополагающим аспектам протезирования, как формирование показаний и противопоказаний, прогноз и разработка дальнейшей тактики реабилитации, механизмы финансирования протезно-ортопедической помощи, и ряду других [79]. Как известно, целью протезирования является восстановление (компенсация) статодинамической функции, а по внешнему виду протез должен быть похож на здоровую конечность. В монографии Р. Баумгартнера и П. Ботта приведены требования, которым должна соответствовать «искусственная конечность»: функция, форма и внешний вид, удобство, быстрое изготовление, долговечность и хорошее техническое обслуживание, (приемлемое) финансирование [80]. Не следует отождествлять понятия «косметическое протезирование» и «эстетика в протезировании». Последнее имеет отношение к вопросам качества и технологии, например, цвету или внешнему виду косметической облицовки протеза. Термин «косметическое протезирование» призван подчеркнуть, что это единственная задача, которую оно решает. При этом только «косметическим» протезирование может оказаться по факту, даже если оно таковым не планировалось, например, вследствие неверно выбранной тактики реабилитации. Термин «функциональное протезирование» отражает не столько объемы физических (статодинамических) функций, сколько связанное с ними расширение социальных возможностей, которое достигается с помощью протезирования конечности.

Протез – устройство, заменяющее отсутствующие части конечности (или другие части тела) и служащее для восполнения косметического и функционального дефектов [81].

Лечебно-тренировочный протез. Цель назначения лечебно-тренировочного протеза – это, во-первых, обучение ходьбе, во-вторых, дальнейшее формирование окончательных морфологических параметров культы, а иногда и завершение разработки контрактуры сустава. Как правило, это также неотъемлемая часть всего процесса первичного протезирования. Среди

конструктивных особенностей лечебно-тренировочного протеза следует отметить лишь отсутствие косметической облицовки. В остальном это изделие, к которому соблюдены все обычные требования.

Постоянный протез – окончательный вариант протезно-ортопедического изделия. Он предназначен для пользования после завершения первичного протезирования или при повторном протезировании.

Первично-постоянный протез. Иногда в силу тех или иных обстоятельств больному без предварительного назначения лечебно-тренировочного протеза может быть назначен постоянный протез. С точки зрения эффективности этот метод протезирования далеко не лучший и применяется относительно редко, обычно в тех случаях, когда заведомо ясно, что поэтапной смены приемной гильзы не потребуются. Такие случаи встречаются достаточно редко. Как правило, отечественные и зарубежные протезисты предпочитают тактику лечебно-тренировочного протезирования [77–80].

Показания и противопоказания к протезированию (на примере нижних конечностей). Индивидуальные режимы пользования протезом.

Показания и противопоказания к протезированию являются одним из главенствующих и вместе с тем одним из наиболее сложных вопросов реабилитации инвалидов с утратой конечности. Последнее обусловлено несколькими вполне объективными факторами, определяющими эффективность протезно-ортопедической помощи.

Состояние здоровья пациента. Больные с ишемией конечности, как правило, имеют тяжелую сопутствующую сердечно-сосудистую патологию – ишемическую болезнь сердца (ИБС), нарушения ритма сердца, артериальную гипертензию, цереброваскулярную болезнь. Поскольку одним из основных этиологических факторов, ведущих к ампутации, являются осложнения СД, они же нередко определяют общее состояние пациента.

Достаточно широко распространена ортопедическая патология, в первую очередь – патология крупных суставов. С учетом возрастной характеристики данного контингента инвалидов высока распространенность и иных

сопутствующих заболеваний, так или иначе ограничивающих возможности протезирования.

В соответствии с классификатором факторов, определяющих сложность протезирования конечности, только в отношении больных с ЗПС и СДС имеется 8 пунктов, каждый из которых представляет собой совокупность широкого перечня различных патологических процессов, объединенных на основании неких общих признаков и способных лимитировать компенсацию функции опоры и движения [82].

Большое значение имеют состояние психического здоровья пациента, а также его личностные характеристики [83].

Состояние культи – ее «пригодность» для протезирования. Вполне можно согласиться с тезисом «плохую культю не в состоянии улучшить самый хороший протез» [80]. Существует обширная группа пороков и болезней культи конечности, которая, согласно классификации В.Г. Санина, представляет собой несколько десятков самостоятельных заболеваний, синдромов и анатомических дефектов [84].

Технологический фактор. Это те аспекты, которые связаны с методическими разделами изготовления протезно-ортопедического изделия. Если протез и не в состоянии каким-либо образом «улучшить» культю, то он абсолютно точно способен компенсировать ее недостатки. Примером, в частности, может служить «протезирование с учетом контрактуры» тазобедренного или коленного сустава.

Тяжесть постампуционного дефекта обязательно должна быть учтена при формировании показаний и противопоказаний к протезированию. Для дефектов нижней конечности наиболее распространенными вариантами являются следующие пять: культя бедра; культя голени; две культи бедра; две культи голени; культя бедра и культя голени.

Во всех этих случаях показания и противопоказания к протезированию могут существенно отличаться. В частности, энергозатраты при ходьбе на протезе у пациентов с культей бедра выше, чем с культей голени. Соответственно, и риск

развития тех или иных осложнений, например, ишемии миокарда, нарушений ритма сердца, будет разным при одинаковых параметрах ходьбы.

Где и кем осуществляется протезирование конечности. Здесь уместно провести аналогию с тем обоснованием сложности протезирования, которое приведено в известном руководстве по протезированию под редакцией Н. И. Кондрашина: «Иногда сложность протезирования обусловлена недостаточной квалификацией протезистов...» [77]. Заведомо рассматривая квалификацию протезистов как высокую, следует тем не менее учитывать, какими материально-техническими, методическими, кадровыми возможностями располагает то или иное учреждение или стационар протезно-ортопедического предприятия; позволяют ли эти возможности исключить или компенсировать те негативные факторы, которые лимитируют протезирование конечности. От этого во многом будет зависеть и вопрос о показаниях и противопоказаниях к протезированию. Так, в качестве противопоказаний обычно рассматриваются ишемия культы, сгибательная контрактура тазобедренного сустава более 30°, ряд других пороков и болезней культы.

В условиях протезно-ортопедического предприятия, тем более если оно не имеет своего стационара, эти виды патологии могут стать поводом для обоснования противопоказаний к протезированию и направления больного в лечебно-профилактическое учреждение, а в условиях специализированных клиник крупных научно-практических центров – лишь основанием для соответствующей подготовки к протезированию. Наконец, необходимо разграничить такие понятия, как показания, противопоказания, режимы пользования протезом.

Показания к протезированию нижних конечностей

Нередко они бывают представлены в контексте отсутствия противопоказаний, а в качестве показаний к протезированию рассматривается сам факт утраты конечности. Данное положение может быть актуальным лишь в отношении косметического протезирования. Показанием к нему является только наличие постампутационного дефекта при соответствующей мотивации у самого пациента; другие составляющие – медицинские, социальные – значения не имеют.

Напротив, основной задачей функционального протезирования является восстановление функции опоры и движения, способствующее расширению возможностей социальной адаптации, как минимум – самообслуживания.

Эти условия определяют и показания к протезированию нижних конечностей.

Существуют ситуации, при которых протезирование конечности не способно решить эту задачу. Например, при парных культях бедра на фоне тяжелого общего состояния пациента, когда компенсаторные анатомо-физиологические резервы (саногенетический уровень реабилитационного потенциала) настолько низки, что даже при условии проведения протезирования конечности не позволяют достичь заметного повышения статодинамической функции [79]. Нецелесообразность протезирования конечности после билатеральных ампутаций бедра отметил также Р.Н. Stern, проведя анализ оказания протезно-ортопедической помощи данной категории больных в Нью-Йоркском реабилитационном центре [78].

Результаты реабилитации при этом полностью соответствуют пятой ступени шкалы эффективности протезирования Russek «косметика плюс», когда протезирование не только не улучшает возможностей самообслуживания (пользование туалетом, возможность самостоятельно пересест с кровати на кресло-коляску и т. д.), но, напротив, без протезов пациенту легче осуществлять эти функции.

Таким образом, показания к функциональному протезированию нижних конечностей отсутствуют, если оно заведомо бесперспективно в части компенсации утраченных статодинамических функций.

Противопоказания к протезированию нижних конечностей

Разработка единой схемы противопоказаний к протезированию, учитывающей все возможные варианты и условия, – крайне сложная задача.

Существует немало причин, которые так или иначе могут препятствовать назначению протезно-ортопедического изделия или ограничивают режимы физической нагрузки в ходе его освоения. В качестве неких общих принципов следует руководствоваться следующим.

Противопоказания к протезированию нижних конечностей могут быть обоснованы в двух случаях.

1. Наличие у пациента сопутствующей патологии, которая препятствует протезированию конечности или восстановлению функции опоры и движения при пользовании протезом. При этом согласно другим параметрам, определяющим реабилитационный потенциал, протезирование могло бы быть осуществлено. В частности, такие ситуации возникают при различных пороках и болезнях культи, ишемии культи или сохраненной конечности, а также ряде других заболеваний.

2. Наличие сопутствующей патологии, на фоне которой протезирование нижней конечности и последующее освоение протеза могут вызвать те или иные осложнения, угрожающие здоровью и жизни пациента. Наиболее часто такая опасность возникает при некоторых сердечно-сосудистых заболеваниях – ИБС, артериальной гипертензии, нарушениях ритма сердца.

Однако необоснованное расширение этого перечня не только затрудняет работу протезиста, но и ущемляет права инвалида на предоставление ему реабилитационной помощи.

Вопрос о противопоказаниях к протезированию всегда должен быть рассмотрен в совокупности с вопросами об индивидуальных режимах пользования протезом и возможностях стационара организации, в которой осуществляется протезирование конечности в конкретном случае, имея ввиду арсенал средств и методов подготовки к протезированию.

Следует рассмотреть наиболее часто встречающиеся заболевания и синдромы, которые могут препятствовать протезированию нижних конечностей у больных с ЗПС и СДС.

Хроническая ишемия сохраненной конечности III–IV степеней, сопровождающаяся стойким выраженным болевым синдромом в покое, наличием трофических нарушений, практически всегда исключает возможность протезирования. Такие пациенты редко попадают в поле зрения врачей медицинских отделов протезно-ортопедических предприятий, поскольку, вполне естественно, обращаются за помощью к хирургу.

Ишемия ниже III степени, независимо от показателей периферической гемодинамики, не является противопоказанием к протезированию конечности.

Хроническая ишемия культы конечности. Ишемия культы бедра IV степени исключает возможность функционального протезирования. Если в силу тех или иных обстоятельств, например, ошибочно избранной тактики реабилитации, протезирование конечности все же было осуществлено, попытка пользования протезом может усугубить течение ишемического синдрома. В связи с этим ишемию культы бедра IV степени всегда следует рассматривать как противопоказание к протезированию.

При этом даже в случае эффективно проведенного лечения в условиях специализированного хирургического отделения и заживления трофической язвы, протезирование конечности у данного контингента больных остается крайне нежелательным ввиду угрозы прогрессирования артериальной недостаточности и рецидивирования язвенно-некротического процесса. Протезирование конечности может быть осуществлено лишь в исключительных случаях.

Ишемия культы бедра III степени также является противопоказанием к протезированию конечности. Тем не менее сам факт отсутствия нарушений целостности кожных покровов предполагает более благоприятные в прогностическом отношении условия. Эффективно проведенное консервативное или хирургическое лечение, способствующее отчетливому регрессу проявлений артериальной недостаточности культы, позволяет осуществить протезирование конечности. Однако если, несмотря на купирование болевого синдрома, не удалось достичь отчетливой положительной динамики параметров периферического кровообращения, то от протезирования целесообразно отказаться.

Ишемия культы голени III и IV степеней препятствует проведению протезирования конечности.

Однако ситуация здесь принципиально иная, чем при ишемии культы бедра. Во-первых, критическая ишемия культы голени, несмотря на тяжесть клинических проявлений, не представляет столь значительной угрозы для жизни пациента, как тяжелая артериальная недостаточность культы бедра. Во-вторых, наличие

в арсенале хирургов адекватных методов лечения предполагает хорошие перспективы эффективного купирования ишемического синдрома. В-третьих, при этом уровне анатомического дефекта значительно шире и возможности протезирования, позволяющие применять «щадящие» методы, исключая (или существенно снижающие) вероятность циркулярного сдавливания мягких тканей культи.

Таким образом, после купирования ишемического синдрома больным данной группы вполне может быть проведено протезирование конечности, причем если оно осуществляется в условиях специализированной клиники, то лечебные мероприятия, направленные на купирование ишемического синдрома, следует рассматривать лишь как этап подготовки к протезированию.

Тяжелая сердечно-сосудистая патология в стадии декомпенсации. ИБС, артериальная гипертензия, нарушения ритма сердца, хроническая недостаточность кровообращения различного генеза, несомненно, усложняют возможности протезирования конечности. Это обстоятельство в первую очередь обусловлено высокими энергозатратами при освоении протеза, что может усугубить течение патологического процесса. К сожалению, опасность развития тяжелых осложнений нередко служит поводом (и далеко не всегда обоснованным) для отказа от назначения протезно-ортопедического изделия. Однако во многих случаях, даже в стадии субкомпенсации или декомпенсации заболевания, протезирование конечности может быть осуществлено, а лимитирующая роль сердечно-сосудистой патологии сводится к индивидуальному подбору щадящего режима пользования протезом.

Пороки и болезни культи. Наиболее распространенной патологией среди всех пороков и болезней культи у больных облитерирующими заболеваниями артерий является сгибательная контрактура суставов.

Противопоказанием к протезированию конечности является сгибательная контрактура коленного сустава более 20°, тазобедренного сустава – более 30°.

Однако станет ли это вопросом противопоказаний к протезированию или показанием к применению специальных методов подготовки к протезированию (в данном случае – по разработке контрактуры), зависит

от возможностей конкретного стационара, организации, в которой осуществляется протезирование.

Целесообразно определить некоторые общие положения, которыми следует руководствоваться, аргументируя противопоказания к протезированию конечности.

Во-первых, причиной отказа (или отсрочки) от назначения протезно-ортопедического изделия может послужить заболевание, если оно либо не позволяет технически осуществлять функциональное протезирование, как это бывает при некоторых пороках или ишемии культы, либо в случае протезирования представляет реальную угрозу развития тяжелых осложнений даже при минимальной физической нагрузке, исключить которую невозможно при обучении пользованию протезом.

Во-вторых, необходимо учитывать тяжесть постампуточного дефекта. В частности, при односторонних постампуточных дефектах голени в качестве противопоказаний к протезированию могут рассматриваться лишь те патологические процессы, при которых любому другому человеку с сохраненными нижними конечностями было бы предписано соблюдение постельного режима или по крайней мере значительное ограничение физических нагрузок, в том числе ходьбы. Напротив, освоение протеза бедра требует значительных энергозатрат, что может служить причиной развития тяжелых осложнений при некоторых заболеваниях.

В-третьих, очень важно точно определить задачи протезирования не в виде общих положений, а индивидуально по каждому конкретному случаю, иными словами – предполагаемый уровень статодинамической функции, который необходим для повышения социальной адаптации, по меньшей мере – возможностей самообслуживания.

Так, например, сохраненные компенсаторные возможности организма у пациентов с постампуточными дефектами голени позволяют, используя только функцию опоры (на протез), существенно расширить границы самообслуживания. Такая постановка задач протезирования весьма актуальна,

в частности, для пациентов с парными постампутационными дефектами обеих голени и при сочетании культи бедра и культи голени.

В-четвертых, окончательный выбор тактики реабилитации зависит от того, где (в каком учреждении) предполагается проведение протезирования конечности. Для учреждений, располагающих соответствующей клинической базой, позволяющей проводить хирургическое или консервативное лечение, многие виды патологии, которые нередко принято считать противопоказаниями к протезированию, могут оказаться всего лишь основанием для подготовки к протезированию. Напротив, в условиях стационаров протезно-ортопедических предприятий, где такие возможности, как правило, отсутствуют, врач медицинского отдела вынужден обосновать противопоказания к протезированию конечности, для того чтобы направить пациента в соответствующее лечебно-профилактическое учреждение.

Индивидуальные режимы пользования протезом

Необходимы в тех случаях, когда те или иные патологические процессы лимитируют восстановление локомоторной функции уже после выдачи протезно-ортопедического изделия. Чаще всего такая необходимость возникает при тяжелой сердечно-сосудистой патологии.

Последнее обусловлено все тем же колоссальным возрастанием мышечных энергозатрат при ходьбе на протезе, что, в свою очередь, предполагает повышение мышечного кровоснабжения и усиление работы миокарда.

Следует отметить, что индивидуальные режимы пользования протезом всегда должны быть рассмотрены как альтернатива противопоказаниям к протезированию конечности [78, 79, 86].

Вопросы назначения протеза, медицинского сопровождения протезирования, изготовления протезно-ортопедического изделия, оценки эффективности протезирования требуют целенаправленного анализа, в связи с чем не будут рассматриваться в данных методических рекомендациях; эти сведения представлены в специальной литературе [77, 79, 80, 87, 88].

Список сокращений

ЗПС – заболевания периферических сосудов

ИБС – ишемическая болезнь сердца

ЛП-индекс – лодыжечно-плечевой индекс

СД – сахарный диабет

СДС – синдром диабетической стопы

MESS - шкала оценки тяжелых травм конечности (Mangled Extremity Severity Score)

SGLT2 - ингибиторы натрий-глюкозного котранспортера-2

DPP-4 - ингибиторамс дипептидилпептидазы-4

НbA1c – гликированный гемоглобин

АО/ОТА –международная классификация переломов (Arbeitsgemeinschaft für Osteosynthesefragen / Orthopaedic Trauma Association Committee for Coding and Classification – Рабочая группа по изучению вопросов внутреннего остеосинтеза / комитет по кодированию и классификациям ассоциации ортопедической травмы).

ПМН-2 – модификация противопехотной мины

ПФМ-1с – модификация противопехотной фугасной мины «Лепесток»

TMR - направленная мышечная реиннервация (Targeted muscle reinnervation)

RPNI – регенеративный интерфейс периферических нервов (regenerative peripheral nerve interface).

Список литературы

1. Андрианова М.А., Приятель В.А., Серeda А. П., Тарасова Т.Б., Федотов Д.Д. Алгоритм выявления медицинским персоналом суицидального риска у пациентов // Медицина экстремальных ситуаций. 2018. №4.
2. Вихриев Б.С., Кичемасов С.Х., Скворцов Ю.Р. Местные поражения холодом – Л.: Медицина – 1991. – 189 с.
3. Годунов С.Ф. Способы и техника ампутаций – Л.: Медицина. – 1967.– 204 с.
4. Кичемасов С.Х., Скворцов Ю.Р. Кожная пластика лоскутами с осевым кровоснабжением при ожогах и отморожениях. – СПб.: Гиппарат.– 2012.– 288 с.
5. Военно-полевая хирургия. Национальное руководство / Под ред. И.Ю. Быкова, Н.А. Ефименко, Е.К. Гуманенко. – М.: ГЭОТАР-Медиа, 2009;
6. Кондрашин Н.И., Санин В.Г. Ампутация конечностей и первичное протезирование. – М.: Медицина, 1984.
7. Куприянов П.А. Ампутации конечностей (исключая пальцы) на этапах санитарной эвакуации. Издание Военно-санитарного управления Ленфронта, Ленинград, 1943.
8. Нечаев Э.А., Грицанов А.И., Миннуллин И.П., Рухляда Н.В., Фомин Н.Ф., Шаповалов В.М. – Взрывные поражения. – СПб, Фолиант, 2002.
9. Нечаев Э.А., Грицанов А.И., Фомин Н.Ф., Миннуллин И.П. Минно-взрывная травма. – СПб, РНИИТО им. Р.Р. Вредена, 1994.
10. Опыт советской медицины в Великой Отечественной войне 1941–1945 гг, Том 16. – М.: Медгиз, 1954.
11. Приоров Н.Н. Ампутации нижних конечностей и протезы. Наркомздрав СССР. Медгиз, 1941, 77 с.
12. Ревской А.К., Люфинг А.А., Николенко В.К. Огнестрельные ранения конечностей. – М.: Медицина, 2007.
13. Указания по военно-полевой хирургии / Под ред. Бельских А.Н., Самохвалов И.М. - 8 изд., перераб. - М.: ГВМУ МО РФ, 2013. - 474 с.
14. Шапошников Ю.Г., Н.И. Кукин, А.В. Низовой Ампутация конечностей в военно-полевых условиях. М.: медицина, 1980, 152 с., ил.
15. Ahn J, Rasovic KM, Liu GT, Lavery LA, La Fontaine J, Nakonezny PA, et al. Renal Function as a Predictor of Early Transmetatarsal Amputation Failure. Foot Ankle Spec. 2019 Oct. 12 (5):439-451.
16. Al-Thani H, El-Matbouly M, Al-Sulaiti M, Al-Thani N, Asim M, El-Menyar A. Does Perioperative Hemoglobin A1c Level Affect the Incidence, Pattern and Mortality of Lower Extremity Amputation?. Curr Vasc Pharmacol. 2019. 17 (4):354-364.
17. American Diabetes Association. Peripheral arterial disease in people with diabetes. Diabetes Care. 2003 Dec. 26 (12):3333-41.

18. Amputations of the lower extremity. Azar FM, Beaty JH, Canale ST, eds. *Campbell's Operative Orthopaedics*. 13th ed. Philadelphia: Elsevier; 2017.Vol.1:674-85.
19. Arata J, Ishikawa K, Soeda H, et al.: The palmar pocket method: an adjunct to the management of zone I and II fingertip amputations, *J Hand Surg* 26:945, 2001
20. Arya S, Khakharia A, Binney ZO, DeMartino RR, Brewster LP, Goodney PP, et al. Association of Statin Dose With Amputation and Survival in Patients With Peripheral Artery Disease. *Circulation*. 2018 Apr 3. 137 (14):1435-1446.
21. Azouz SM, Castel NA, Vijayasekaran A, Rebecca AM, Lettieri SC. Lower-limb reconstruction with chimeric flaps: The quad flap. *Microsurgery*. 2019 Feb. 39 (2):182-187.
22. Berger P: L'amputation du membre supérieur dans la contiguïté du tronc (amputationinterscapulo-thoracic), Paris, 1887, G. Masson.
23. Bibbo C, Newman AS, Lackman RD, Levin LS, Kovach SJ: A simplified approach to reconstruction of hemipelvectomy defects with lower extremity free fillet flaps to minimize ischemia time, *J Plast Reconstr Aesth Surg* 68:1750, 2015
24. Boyko EJ, Monteiro-Soares M, Wheeler SGB. Peripheral arterial disease, foot ulcers, lower extremity amputations, and diabetes. Cowie CC, Casagrande SS, Menke A, et al, eds. *Diabetes in America*. 3rd ed. Bethesda, MD: National Institutes of Health, NIH Pub No. 17-1468; 2017. Chap 20.
25. Buck-Gramcko D: Pollicization of the index finger: method and results in aplasia and hypoplasia of the thumb, *J Bone Joint Surg* 53A:1605, 1971.
26. Burgess EM, Matsen FA 3rd, Wyss CR, Simmons CW. Segmental transcutaneous measurements of PO₂ in patients requiring below-the-knee amputation for peripheral vascular insufficiency. *J Bone Joint Surg Am*. 1982 Mar. 64 (3):378-82.
27. Carter SA, Tate RB. The value of toe pulse waves in determination of risks for limb amputation and death in patients with peripheral arterial disease and skin ulcers or gangrene. *J Vasc Surg*. 2001 Apr. 33 (4):708-14.
28. Dudkiewicz I, Schwarz O, Heim M, Herman A, Siev-Ner I. Trans-metatarsal amputation in patients with a diabetic foot: reviewing 10 years experience. *Foot (Edinb)*. 2009 Dec. 19 (4):201-4.
29. Eardley WG, Taylor DM, Parker PJ. Amputation and the assessment of limb viability: perceptions of two hundred and thirty two orthopaedic trainees. *Ann R Coll Surg Engl*. 2010 Jul. 92 (5):411-6.
30. *Emergency War Surgery Handbook*, 3rd United States Revision 2004. Borden Institute. Walter Reed Army Medical Center, Washington, D.C. Chapter 22: Soft Tissue Injuries. 2004: 22.1-22.14
31. Erken Pamukcu H, Sunman H, Taş A, Aker M, Şahan HF, Açikel S. The role of prognostic nutritional index in predicting amputation in patients with lower extremity peripheral artery disease. *J Cardiovasc Thorac Res*. 2021. 13 (1):43-48.

32. Ferrario T, Palmer P, Karakousis CP: Technique of forequarter interscapulothoracic amputation, *Clin Orthop Relat Res* 423:191, 2004.
33. Foucher G, Medina J, Lorea P, Pivato G: Principalization of pollicization of the index finger in congenital absence of the thumb, *Tech Hand Up Extrem Surg* 9:96, 2005.
34. Gabel J, Jabo B, Patel S, Kiang S, Bianchi C, Chiriano J, et al. Analysis of Patients Undergoing Major Lower Extremity Amputation in the Vascular Quality Initiative. *Ann Vasc Surg.* 2018 Jan. 46:75-82.
35. Gilles HD, Millard R: *The Principles and Art of Plastic Surgery*, London, Butterworths, 1957, pp. 486-487.
36. Gottschalk F: Transfemoral amputations. In: Bowker JH, Michael JW, editors: *Atlas of limb prosthetics: surgical, prosthetic, and rehabilitation principles*, ed 2, St. Louis: Mosby, 1992.
37. Hardy DM, Lyden SP. The Majority of Patients Have Diagnostic Evaluation Prior to Major Lower Extremity Amputation. *Ann Vasc Surg.* 2019 Jul. 58:78-82.
38. Helfet DL, Howey T, Sanders R, et al: Limb salvage versus amputation: preliminary results of the mangled extremity severity score, *Clin Orthop Relat Res* 256:80, 1990.
39. Higgins TF, Klatt JB, Beals TC. Lower Extremity Assessment Project (LEAP)--the best available evidence on limb-threatening lower extremity trauma. *Orthop Clin North Am.* 2010 Apr. 41 (2):233-9.
40. Hoyt BW, Gibson JA, Potter BK, Souza JM. Practice Patterns and Pain Outcomes for Targeted Muscle Reinnervation: An Informed Approach to Targeted Muscle Reinnervation Use in the Acute Amputation Setting. *J Bone Joint Surg Am.* 2021 Apr 21. 103 (8):681-687.
41. Janos P Ertl. Lower-Extremity Amputations <https://emedicine.medscape.com/article/1232102>
42. Kayssi A, de Mestral C, Forbes TL, Roche-Nagle G. A Canadian population-based description of the indications for lower-extremity amputations and outcomes. *Can J Surg.* 2016 Apr. 59 (2):99-106.
43. Kotha V, Walter E, Stimac G, Kim P. Incisional Application of Negative Pressure for Nontraumatic Lower Extremity Amputations: A Review. *Surg Technol Int.* 2019 May 15. 34:49-55.
44. Krukenberg H: *Über plastischen Umwertung von Amputationsstumpfen*, Stuttgart, 1917, Ferdinand Enk
45. Kumar A, Narange S, Gupta H, et al.: A single incision surgical new anterior technique for forequarter amputation, *Arch Orthop Trauma Surg* 131:955, 2011.
46. Kutler W: A new method for fingertip amputation, *JAMA* 133:29, 1947.
47. Lipsky BA, Berendt AR, Deery HG, Embil JM, Joseph WS, Karchmer AW, et al. Diagnosis and treatment of diabetic foot infections. *Clin Infect Dis.* 2004 Oct 1. 39 (7):885-910.

48. Littlewood H: Amputations at the shoulder and at the hip, *BMJ* 1:381, 1922.
49. Marcove RC, Lewis MM, Huvos AG: En bloc upper humeral interscapulothoracic resection: the Tikhoff-Linberg procedure, *Clin Orthop Relat Res* 124:219, 1977
50. Matsen SL, Malchow D, Matsen FA 3rd. Correlations with patients' perspectives of the result of lower-extremity amputation. *J Bone Joint Surg Am.* 2000 Aug. 82 (8):1089-95.
51. Mazet R Jr, Hennessy CA: Knee disarticulation: a new technique and a new knee-joint mechanism, *J Bone Joint Surg* 48A:126, 1966.
52. Misuri A, Lucertini G, Nanni A, Viacava A, Belardi P. Predictive value of transcutaneous oximetry for selection of the amputation level. *J Cardiovasc Surg (Torino).* 2000 Feb. 41 (1):83-7.
53. Murdoch G, Wilson AB Jr, eds. *Amputation: Surgical Practice and Patient Management.* St Louis: Butterworth-Heinemann Medical; 1996.
54. Norvell DC, Thompson ML, Boyko EJ, Landry G, Littman AJ, Henderson WG, et al. Mortality prediction following non-traumatic amputation of the lower extremity. *Br J Surg.* 2019 Jun. 106 (7):879-888.
55. Örgel M, Aschoff HH, Krettek C, Graulich T, Omar M, Harb A, Alazzawi S. Perioperative mortality secondary to a pulmonary embolism during a surgical implantation of the Endo-Exo-Prosthesis: a case report. *ESC Heart Fail.* 2019 Oct;6(5):1092-1095. doi: 10.1002/ehf2.12489.
56. Örgel, Marcus & Liodakis, Emmanouil & Jaratjitwilai, Pratyia & Harb, Afif & Wirries, Nils & Omar, Mohamed & Krettek, Christian & Aschoff, Horst-Heinrich. (2020). Three-year follow-up of changes of cortical bone thickness after implantation of Endo-Exo-Prosthesis (EEP) for transfemoral amputees. *Journal of Orthopaedic Surgery and Research.* 15. 10.1186/s13018-020-01675-w.
57. Ottaviani G, Robert RS, Huh WW, Jaffe N. Functional, psychosocial and professional outcomes in long-term survivors of lower-extremity osteosarcomas: amputation versus limb salvage. *Cancer Treat Res.* 2009. 152:421-36.
58. Owens B.D., Belmont P.J. *Combat orthopedic surgery: lessons learned in Iraq and Afghanistan // Thorofare: Slack Incorporated.* - 2011. - 352 p.
59. Pandian G, Kowalske K. Daily functioning of patients with an amputated lower extremity. *Clin Orthop Relat Res.* 1999 Apr. 361:91-7.
60. Parker K, Kirby RL, Adderson J, Thompson K. Ambulation of people with lower-limb amputations: relationship between capacity and performance measures. *Arch Phys Med Rehabil.* 2010 Apr. 91 (4):543-9.
61. Peterson SL, Peterson EL, Wheatley MJ: Management of fingertip amputations, *J Hand Surg Am* 39[10]:2093–2101, 2014.
62. Riordan DC: Tendon transplantation in median nerve and ulnar nerve paralysis, *J Bone Joint Surg* 35A:312, 1953.

63. Roepke AM, Turner AP, Henderson AW, Goldberg SB, Norvell DC, Czernie6. ki JM, et al. A Prospective Longitudinal Study of Trajectories of Depressive Symptoms After Dysvascular Amputation. *Arch Phys Med Rehabil.* 2019 Aug. 100 (8):1426-1433.e1.
64. Schmidt BM, McHugh JB, Patel RM, Wrobel JS. Prospective Analysis of Surgical Bone Margins After Partial Foot Amputation in Diabetic Patients Admitted With Moderate to Severe Foot Infections. *Foot Ankle Spec.* 2019 Apr. 12 (2):131-137.
65. Sherman CD Jr, Duthie RB: Modified hemipelvectomy, *Cancer* 13:51, 1960.
66. Swanson AB: The Krukenberg procedure in the juvenile amputee, *J Bone Joint Surg* 46A:1540, 1964.
67. Taeger G, Nast-Kolb D. Amputationen und Prothesenversorgung der unteren Extremitat [Amputations and prosthesis fitting of the lower extremity]. *Chirurg.* 2000 Jul;71(7):850-68. German, doi: 10.1007/s001040051 149. PMID: 10986610.
68. Taylor BC, Poka A. Osteomyoplastic Transtibial Amputation: The Ertl Technique. *J Am Acad Orthop Surg.* 2016 Apr. 24 (4):259-65.
69. Tintle SM, Forsberg JA, Keeling JJ, Shawen SB, Potter BK. Lower extremity combat-related amputations. *J Surg Orthop Adv.* 2010 Spring. 19 (1):35-43.
70. Tseng CH, Chong CK, Tseng CP, Cheng JC, Wong MK, Tai TY. Mortality, causes of death and associated risk factors in a cohort of diabetic patients after lower-extremity amputation: a 6.5-year follow-up study in Taiwan. *Atherosclerosis.* 2008 Mar. 197 (1):111-7.
71. Villarreal JV, Hussien DG, Panchbhavi VK, Jupiter DC. Predisposing Factors for 30-Day Complications Following Leg Amputation. *Foot Ankle Spec.* 2021 Mar 26. 19386400211001980.
72. Wang N, Yang BH, Wang G, Gao Y, Cao X, Zhang XF, et al. A meta-analysis of the relationship between foot local characteristics and major lower extremity amputation in diabetic foot patients. *J Cell Biochem.* 2019 Jun. 120 (6):9091-9096.
73. Waters RL, Perry J, Antonelli D, Hislop H. Energy cost of walking of amputees: the influence of level of amputation. *J Bone Joint Surg Am.* 1976 Jan. 58 (1):42-6.
74. Wyss CR, Harrington RM, Burgess EM, Matsen FA 3rd. Transcutaneous oxygen tension as a predictor of success after an amputation. *J Bone Joint Surg Am.* 1988 Feb. 70 (2):203-7.
75. Yang JY, Wang T, Pate V, Gower EW, Crowley MJ, Buse JB, et al. Sodium-glucose co-transporter-2 inhibitor use and risk of lower-extremity amputation: Evolving questions, evolving answers. *Diabetes Obes Metab.* 2019 May. 21 (5):1223-1236.
76. Ziegler-Graham K, MacKenzie EJ, Ephraim PL, Travison TG, Brookmeyer R. Estimating the prevalence of limb loss in the United States: 2005 to 2050. *Arch Phys Med Rehabil.* 2008 Mar. 89 (3):422-9.

77. Stern P. H. Occlusive Vascular Disease of Lower Limbs: Diagnosis, Amputation Surgery and Rehabilitation. A review of the Burke experience. *Phys Med Rehab.* 1988; 67 (4): 145–154.
78. Руководство по протезированию. Под ред. Н. И. Кондрашина. М.: Медицина, 1988. 544 с.
79. Золоев Г. К. Облитерирующие заболевания артерий. 2-е изд., перераб. и доп. М.: Литтерра, 2015. 480 с.
80. Баумгартнер Р., Ботта П. Ампутация и протезирование нижних конечностей. М.: Медицина, 2002. 504 с.
81. Кондрашин Н. И., Богданович И. А., Бернштейн В. М. и др. Терминология, используемая в области протезирования и протезостроения. Обзорная информация ЦБНТИ. Протезирование и протезостроение. Вып. 2. М., 1985. 24 с.
82. Затевахин И. И., Цициашвили М. Ш., Золкин В. Н. Острая артериальная непроходимость. Клиническая классификация и тактика лечения ангиология и сосудистая хирургия. *Ангиология и сосудистая хирургия.* 2002; 8 (2): 74–77.
83. Басова Л. В., Басов А. Н. Психотерапевтические аспекты успешности протезирования нижней конечности. *Медицина в Кузбассе.* 2010; 4: 48–49.
84. Санин В. Г., Никоненко Н. Г. Болезни и пороки ампутационных культей нижних конечностей (методы лечения и профилактики): методические рекомендации. М., 1976. 30 с.
85. Курдыбайло С. Ф., Герасимова Г. В. Методические особенности обучения ходьбе на протезах после ампутации конечностей вследствие диабетической ангиопатии. *Вестник всероссийской гильдии протезистов-ортопедов.* 2003; 4 (14). 17–22.
86. Сусляев В. Г., Щербина К. К., Курдыбайло С. Ф., Герасимова Г. В. Лечебно-тренировочное протезирование после ампутации бедра вследствие облитерирующих заболеваний сосудов и диабетической ангиопатии. *Вестник всероссийской гильдии протезистов-ортопедов.* 2006; 2 (24): 40–44.
87. Подготовка и первичное протезирование инвалидов после ампутации голени и бедра вследствие облитерирующих заболеваний нижних конечностей и сахарного диабета. ФГБУ СПб НЦЭПР им. Альбрехта Минтруда России. СПб.: ООО «ЦИАЦАН», 2015. 63 с.
88. Руководство по протезированию и ортезированию. Под ред. А. Н. Кейера. СПб.: Крисмас+, 1999. 624 с.

Авторский коллектив

Давыдов Денис Владимирович – д.м.н., проф., ФГБУ «Главный военный клинический госпиталь имени академика Н.Н. Бурденко» Министерства обороны Российской Федерации, начальник госпиталя.

Дубров Вадим Эрикович – д.м.н., проф., главный внештатный специалист травматолог-ортопед Департамента здравоохранения г. Москвы, факультет фундаментальной медицины МГУ им. М.В. Ломоносова, заведующий кафедрой общей и специализированной хирургии.

Затевахин Игорь Иванович – академик РАН, д.м.н., проф., ФГАОУ ВО «РНИМУ им. Н.И. Пирогова» Минздрава России, заведующий кафедрой факультетской хирургии, президент РОХ.

Каракулина Екатерина Валерьевна – к.м.н., директор Департамента организации медицинской помощи и санаторно-курортного дела Министерства здравоохранения Российской Федерации, врач-хирург.

Кочиш Александр Юрьевич – д.м.н., проф., ФГБУ «Национальный медицинский исследовательский центр травматологии и ортопедии им. Р.Р. Вредена» Министерства здравоохранения Российской Федерации, заместитель директора.

Кудяшев Алексей Леонидович – д.м.н., доцент, ФГБВОУВО «Военно-Медицинская Академия имени С.М.Кирова» Министерства обороны Российской Федерации, заместитель начальника кафедры и клиники военной травматологии и ортопедии, полковник медицинской службы.

Миронов Сергей Павлович – академик РАН, д.м.н., проф., ФГБУ «Национальный медицинский исследовательский центр травматологии и ортопедии имени Н.Н. Приорова» Минздрава России, почетный президент.

Митиш Валерий Афанасьевич – к.м.н., доц., ФГБУ «Национальный медицинский исследовательский центр хирургии им. А.В. Вишневского» Минздрава России, заведующий отделом ран и раневых инфекций, ФГАОУ ВО «РУДН» Минобробразования России, заведующий кафедрой медицины катастроф.

Пасхалова Юлия Сергеевна – к.м.н., ФГБУ «Национальный медицинский исследовательский центр хирургии им. А.В. Вишневского» Минздрава России, старший научный сотрудник отдела ран и раневых инфекций.

Пешехонов Эдуард Вячеславович – к.м.н., заслуженный врач РФ, ФГБУ «Национальный медицинский исследовательский центр высоких медицинских технологий – Центральный военный клинический госпиталь имени А.А. Вишневского» Министерства обороны Российской Федерации, начальник центра травматологии и ортопедии.

Ревитшвили Амиран Шотаевич – академик РАН, д.м.н., проф., ФГБУ «Национальный медицинский исследовательский центр хирургии

им. А.В. Вишневого» Минздрава России, директор, главный внештатный специалист хирург и эндоскопист Минздрава России.

Серда Андрей Петрович – д.м.н. ФГБУ «Национальный медицинский исследовательский центр травматологии и ортопедии им. Р.Р. Вредена» Министерства здравоохранения Российской Федерации, заместитель директора; Академия постдипломного образования ФГБУ «Федеральный научно-клинический центр специализированных видов медицинской помощи и медицинских технологий ФМБА России», профессор кафедры.

Стафеев Дмитрий Викторович – к.м.н., ФГБУ «Национальный медицинский исследовательский центр травматологии и ортопедии им. Р.Р. Вредена» Министерства здравоохранения Российской Федерации, заведующий кафедрой.

Тихилов Рашид Муртузалиевич – д.м.н., проф, чл-корр РАН, ФГБУ «Национальный медицинский исследовательский центр травматологии и ортопедии им. Р.Р. Вредена» Министерства здравоохранения Российской Федерации, директор.

Хоминец Владимир Васильевич – д.м.н., проф, ФГБВОУВО «Военно-Медицинская Академия имени С.М.Кирова» Министерства обороны Российской Федерации, начальник кафедры (начальник клиники) военной травматологии и ортопедии Военно-медицинской академии им. С.М. Кирова – Главный, травматолог МО РФ, Заслуженный врач РФ, полковник медицинской службы.

Чупин Андрей Валерьевич – д.м.н., проф., ФГБУ «Национальный медицинский исследовательский центр хирургии им. А.В. Вишневого» Минздрава России, заведующий отделением сосудистой хирургии.

Шубняков Игорь Иванович – д.м.н., ФГБУ «Национальный медицинский исследовательский центр травматологии и ортопедии им. Р.Р. Вредена» Министерства здравоохранения Российской Федерации, заместитель директора.